Aus der pathologisch-anatomischen Anstalt der Universität Basel.
(Vorsteher: Professor Dr. E. Kaufmann.)

ÜBER DUODENALKREBS.

(MIT 2 ABBILDUNGEN.)

Stanford University Library
AUG 22 1908

INAUGURAL-DISSERTATION

ZUR

ERLANGUNG DER DOKTORWÜRDE

DER

HOHEN MEDIZINISCHEN FAKULTÄT

DER UNIVERSITÄT BASEL

VORGELEGT

VON

JOH. FRIEDR. GEISER,

PRAKT. ARZT

VON WALLISWYL (BERN).

LEIPZIG
DRUCK VON AUGUST PRIES
1906

Aus der pathologisch-anatomischen Anstalt der Universität Basel.
(Vorsteher: Professor Dr. E. Kaufmann.)

ÜBER DUODENALKREBS.

(MIT 2 ABBILDUNGEN.)

INAUGURAL-DISSERTATION

ZUR

ERLANGUNG DER DOKTORWÜRDE

DER

HOHEN MEDIZINISCHEN FAKULTÄT

DER UNIVERSITÄT BASEL

VORGELEGT

VON

JOH. FRIEDR. GEISER,

PRAKT. ARZT

VON WALLISWYL (BERN).

LEIPZIG

DRUCK VON AUGUST PRIES

1906

Digitized by the Internet Archive
in 2026

https://archive.org/details/uberduodenalkreb0000johf

Die Chirurgie der Abdominalorgane hat unter dem Schutze der Asepsis ungeahnte Fortschritte zu verzeichnen. Indikationen und Methodik der Magendarmchirurgie sind von unsern größten Chirurgen mit steigendem Interesse gepflegt und ausgebaut worden. Außerhalb des Bereichs der so segensreichen chirurgischen Therapie, etwas vernachlässigt, liegt aber noch heute ein Darmabschnitt, nämlich das Duodenum.

Die Schwierigkeiten, welche durch die anatomischen Verhältnisse bedingt sind, können nicht allein die Ursache sein. Schon im Jahre 1876 machte Wilh. Braune[1]) seine Mitteilung: Über die operative Erreichbarkeit des Duodenums. So hat der Anatom dem Kliniker einen Weg gewiesen. Wenn trotzdem nach 30 Jahren die Duodenalchirurgie immer noch brach liegt, so ist die Ursache wohl am meisten in diagnostischen Schwierigkeiten zu suchen. Ein Carcinom in dieser Gegend wird wohl hier und da vermutet, vielleicht

1) Archiv der Heilkunde, 17. Jahrgang 1876, S. 315. W. Braune hat gezeigt, daß es möglich ist, das Duodenum von hinten her in ähnlicher Weise wie die Niere operativ zu erreichen.

gar diagnostiziert, aber dann sicher zu spät. Um so mehr dürfte eine zusammenfassende Darstellung nebst Mitteilung von 9 Carcinomfällen der patholog.-anat. Anstalt zu Basel zum Teil mit klinischen Daten willkommen sein, ebenso eine Zusammenstellung der aus der Literatur bekannten Fälle am Schlusse dieser Arbeit.

Ob Morgagni (1682—1771), der Vater der pathologischen Anatomie, in seinem Werke: De sedibus et causis Morborum per anatomen indagatis[1]) 1767 wirklich ein „Carcinom" des Duodenums, wie in der französischen Literatur behauptet wird, beschreibt, läßt sich mit Sicherheit nicht entscheiden, besonders da Befunde in andern Organen, die auf Metastasen hindeuten würden, fehlen. Dasselbe gilt für die Jenenser Dissertation aus dem Jahre 1746 von Hamberger: De ruptura duodeni. Dieser berichtet, daß eine Dienstmagd, die gerade im Begriff stand, einen schweren Korb aufzuheben, plötzlich in der rechten Seite einen stechenden Schmerz empfand. Schon am nächsten Tage trat unter peritonitischen Erscheinungen der Tod ein. Dieser rasche Tod der sonst scheinbar ganz gesunden Magd hatte die gerichtliche Sektion zur Folge, bei der sich ergab, daß unterhalb der Flexura duodeni prima an der Vorderwand sich ein großer Scirrhus befand, an dessen ulceriertem Teile eine Perforationsöffnung zu sehen war.

Im Vergleich zur **Häufigkeit** des benachbarten Magenkrebses tritt das Duodenalcarcinom vollständig in den Hintergrund.

Im Verlaufe von 30 Jahren (1874—1904) kamen in der Basler pathol.-anatom. Anstalt 11314 Leichen zur Sektion, unter diesen fanden sich 909 Carcinomfälle, wovon 123 auf den Darm kommen, also 13,53 Proz.; 258 auf den Magen, also mehr als das Doppelte sämtlicher Darmcarcinome (Rektumcarcinome inbegriffen).

Die 123 Darmkrebse verteilen sich folgendermaßen auf die einzelnen Darmabschnitte:

Rektum 51 Fälle,
Flex. sigm. 28 Fälle,
Colon 36 Fälle,
Duodenum 7 Fälle[2]), (Pankreas 19),
Ileum 2 Fälle.

1) Liber III. De Morbis Ventris. Epistola anatomico-medica XXX. De vomitu verba fiunt. Art. 12. . . . Digiti autem intervallo infra pylorum Duodenum intestinum nigricabat, et paulo inferius scirrhosum erat.

2) Fritz Müller, Darmkrebsstatistik nach den Befunden der pathol.-anat.

Tiemann[1]) konnte unter 478 Carcinomen (= 14,27 Proz. der 3350 Sektionen über 21 Jahren) aus dem pathologischen Institut zu Kiel (1887—1899) nur zwei primäre Duodenalkrebse feststellen, dagegen 163 Fälle von Magenkrebs.

Im pathologischen Institut in Zürich[2]) wurden in 11 Jahren (1881—1891) 4258 Sektionen ausgeführt. Davon sind 372 oder 8,7 Proz. Carcinomleichen überhaupt, 35 entfallen auf Darmkrebs und zwar

Duodenum 1 Fall,
Ileum 1 Fall,
Colon 18 Fälle,
Rektum 15 Fälle.

Müller[3]) fand unter 5621 Sektionsprotokollen des pathologischen Instituts in Bern (1866—1891) 521 Fälle von Carcinom (aller Organe überhaupt), wovon kommen auf

Duodenum 6 Fälle (Pankreas 15),
übriger Dünndarm 3 Fälle,
Dickdarm 13 Fälle,
Rektum 19 Fälle.

In einem Zeitraume von 24 Jahren (1870—1893) kamen im pathologischen Institute des Wiener allgemeinen Krankenhauses unter 41838 Sektionen mit 3585 Krebsleichen 343 Darmkrebse zur Sektion, von diesen saßen[4]) im

Duodenum 7,
Jejunum 0,
Ileum 10,
Colon 164,
Rektum 162.

Die Dünndarmkrebse sind im allgemeinen selten; unter ihnen nimmt aber das Duodenalcarcinom eine bevorzugte Stellung ein.

Anstalt zu Basel (1874/1904), Diss. 1905 hat irrtümlicherweise nur 6 Duodenalcarcinome angegeben (S. 19.)

1) Tiemann, Beitrag zur Pathologie und Statistik des Krebses, Dissert., Kiel 1900.

2) Ruepp, Über den Darmkrebs mit Ausschluß des Mastdarmkrebses, Dissert., Zürich 1895.

3) Max Müller, Beiträge zur Kenntnis der Metastasenbildung maligner Tumoren, Dissert., Bern 1892.

4) Nothnagel, Die Erkrankungen des Darms usw. Wien 1898, S. 220.

Dazu kommen noch die komplizierten topographischen Verhältnisse, die Beziehungen zu Pankreas und Gallenwegen; dies alles rechtfertigt die Sonderstellung, die wir dem Duodenalcarcinom unter den Dünndarmkrebsen einräumen. Es ist auch zu wünschen, daß künftig in allen statistischen Bearbeitungen die Duodenalcarcinome für sich neben den übrigen Dünndarmkrebsen registriert werden.

Bei den statistischen Untersuchungen aus klinischen und pathologischen Anstalten muß man sich zwar von vornherein klar sein darüber, daß wir oft mit ganz andern Verhältniszahlen zu rechnen haben als außerhalb der Anstalten. Wir dürfen aus der Häufigkeit einer Krankheit in einer Klinik nicht direkt auf dieselbe Häufigkeit außerhalb der Anstalt schließen. Ja noch mehr, wie prävalieren z. B. nur die Rektumcarcinome und die Mammacarcinome in klinischen Statistiken gegenüber den Sektionsergebnissen. Auch wird eine Krankheit um so häufiger, je besser sie den Ärzten bekannt wird. Durch statistische Untersuchungen des Leichenmaterials unserer Krankenhäuser können wir immerhin über gewisse Fragen exakte Auskunft erhalten, die mit den Verhältnissen außerhalb der Spitäler übereinstimmen müssen, so z. B. über die Häufigkeit der Metastasen bei bestimmten Krankheiten.[1])

Die aus den bisherigen statistischen Ergebnissen angenommene relative Seltenheit der Duodenalcarcinome darf also durchaus nicht als definitives Urteil angesehen werden, dasselbe gilt für die **Geschlechts- und Altersverhältnisse.**

Fritz Müller gelangt in seiner Darmkrebsstatistik (l. c. S. 40) zu dem Schluß, daß in keinem Darmteil ein prägnantes Vorwiegen des einen oder des andern Geschlechts zu bemerken ist. Weecke[2]) behauptet mit einer viel zu kleinen Zahlenreihe, daß in jüngeren und mittleren Jahren bei Frauen mehr Duodenalkrebse vorkommen als bei Männern in diesem Lebensalter. Gelingt es, dieses Ergebnis, das aber detailliert in bezug auf Sitz des Carcinoms gegeben werden muß, mit einem großen Zahlenmaterial zu erhärten oder umzustoßen, so gewinnen wir damit wohl auch einen Beitrag zur Ätiologie des Duodenalcarcinoms, da einerseits das suprapapilläre Duodenalcarcinom mit dem Ulcus duodeni und andererseits das Carcinom der Papilla Vateri mit der Cholelithiasis in Zusammen-

1) Krasting, Zeitschr. für Krebsforschung, IV. Bd., 2. Heft, 1906, gibt eine Statistik metastatischer Tumoren des Basler Instituts.

2) Weecke, Zur Kenntnis des primären Duodenalcarcinoms. Diss., Kiel 1894, S. 13.

hang gebracht wird. Das Ulcus duodeni aber ist bei Männern häufiger als bei Frauen, Ewald[1]) gibt ein Verhältnis von 3:1 an; während hingegen die Frauen erheblich häufiger an Gallensteinen leiden. Aus meiner Statistik lassen sich weder Schlüsse ziehen für die Ulcusätiologie der parapylorischen, noch Schlüsse für die Cholelithiasisätiologie der periampullären Carcinome; meine Zahlen sprechen dagegen. Die 11 parapylorischen Carcinome der Tabelle verteilen sich auf 4 Männer und 7 Frauen; die 51 periampullären Carcinome auf 28 Männer und 23 Frauen. Beweisend ist diese kleine Zahlenreihe natürlich nicht.

Was das Alter anbelangt, so berechnet Treves[2]) das Durchschnittsalter seiner Dünndarmkrebse auf 42 Jahre. V. Heulin[3]) hält ein Duodenalcarcinom unter 40 Jahren für selten, er rechnet ein mittleres Alter von 54 Jahren aus. Aus meiner Tabelle läßt sich für die Duodenalcarcinome ein mittleres Alter von 56 Jahren berechnen. Doch hat Ewald[4]) schon bei einem 16jährigen Mädchen ein Duodenalcarcinom gefunden, das sich in einer alten Ulcusnarbe entwickelt hat. Die Darmcarcinome stehen überhaupt im Rufe, den Carcinomen anderer Organe gegenüber noch relativ häufig vor dem 40. Lebensjahre aufzutreten und Nothnagel bemerkt: „Dieses frühzeitige Vorkommen des Darmcarcinoms muß man im Gedächtnisse haben, um im konkreten Falle verhängnisvolle diagnostische Mißgriffe zu vermeiden“ (l. c. S. 220). In einem in Kaufmanns Lehrbuch (III. Aufl., S. 465) mitgeteilten Fall ist der scirrhös-zylinderzellige Mastdarmkrebs eines 19jährigen Mädchens für eine syphilitische Striktur gehalten worden.

Die Frage nach der **Ätiologie** des Carcinoms im allgemeinen hat zur Aufstellung zum Teil viel umstrittener Theorien Anlaß gegeben.[5]) Die alte Irritationstheorie, ohne welche auch die parasitäre Theorie nicht auskommt, gibt uns relativ befriedigende Erklärungen auch für die Prädilektionsstellen am Verdauungskanal. Woher aber die ersten Keime der Neubildung kommen, darüber haben uns die mühevollen Forschungen der letzten Jahrzehnte durchaus nicht aufgeklärt.

---

1) Ewald, Klinik der Verdauungskrankheiten, III. Die Krankheiten des Darms usw. Berlin 1902, S. 171.

2) Treves, Intestinal Obstruction 1886.

3) Heulin, Cancer primitif du duodénum. Thèse de Paris 1897, pag. 17.

4) Ewald, l. c., S. 267.

5) v. Hansemann, Kritische Betrachtungen zur Geschwulstlehre, Zeitschrift für Krebsforschung 1906, 3. Bd., 4. Heft.

Daß die Gegend der Vaterschen Papille, wie später noch dargelegt wird, vom Duodenalcarcinom so sehr bevorzugt wird, verlangt eine kausale Erklärung. Man hat daran gedacht[1]), daß hier am Porus biliaris zweierlei Epithel zusammenstoßen könnte, analog wie an den Lippen, an der Portio usw., und daß dadurch eine Disposition zur Carcinomentwickelung vorhanden wäre. Eine Erklärung ist das natürlich nicht, sondern nur ein Zurückführen eines neuen Rätsels auf ein altes, längst bekanntes; doch besteht gerade darin der größte Teil wissenschaftlicher Forschung. Nun hat sich aber ein Epitheluntersched gar nicht ergeben, zwar sind die histologischen Untersuchungen[2]) sehr spärlich und eine Revision dieses Gebietes wünschenswert. — Sehr nahe lag es, Cholelithiasis und Carcinom auch an der Mündung des Duct. choledochus, seiner engsten Partie, in ursächlichen Zusammenhang zu bringen. Hier haben die Steine einen großen Widerstand zu überwinden, es kommt leicht zu kleinen Schleimhautverletzungen, Drucknekrose, Geschwürbildung, Narbenbildung; so könnten die fortgesetzten Schleimhautreize die Carcinomentwickelung anregen. Man hat sogar einen steckengebliebenen Stein schon „in flagranti", wie man behauptet, ertappt. Durand-Fardel[3]) fand nämlich bei einer 61jährigen Frau, daß der von unten nach oben aufgeschnittene Duct. choledochus an seinem Duodenalende ein Carcinom von Walnußgröße zeigte, das sich über den ganzen, die Duodenalwand schief durchsetzenden Teil des Ganges erstreckte. In der zentral erweichten Geschwulst fand sich ein „wie steckengebliebener" (comme arrêté) kleiner Gallenstein. Ein Zusammentreffen des im Choledochus eingekeilten Gallensteins mit Carcinom finden wir auch in einem Falle Kehrs.[4]) Durch Choledochotomie wurde der taubeneigroße Stein entfernt; die Sektion ergab: Carcinom des Duodenums in der Gegend der Papille und carcinomatöse Drüsen am Choledochus.

Aber auch von der Duodenalfläche der Papille kann das Carcinom ausgehen. Wie ist denn hier eine Disposition zu Schleim-

1) Holtbuer, Über das Carcinom der Papilla duodenalis. Dissert., Leipzig 1894, S. 46.

2) v. Ebner in Köllikers Handbuch der Gewebelehre usw., III. Bd, pag. 234—236 und Fig. 1019—1021, 6. Aufl. 1899. Letulle et Nattan-Larrier: Bulletins de la société anat. de Paris 1898, Caractères microscopiques de l'ampoule de Vater, pag. 501—506.

3) Durand-Fardel, Arch. générales de méd. Paris 1840, obs. VI. pag. 187.

4) Kehr, Langenbecks Archiv, Bd. 58, 1899 S. 657—658.

hautreizung gegeben? Die Form der Papille, ein länglicher Wulst gegen das Darmlumen etwas erhaben, kann sehr wohl mancherlei Reizen des vorbeipassierenden Darminhaltes ausgesetzt sein. Man wende nicht ein, daß der Wulst durch eine Falte bedeckt und geschützt sei, man beachte doch bei Sektionen die vielen Ausnahmen von der Regel, auch die Variationen[1]) in den Mündungsverhältnissen.

Bei den selteneren suprapapillären (parapylorischen) Duodenalcarcinomen ist man geneigt, einen Zusammenhang mit vorausgegangenem Duodenalulcus zu konstruieren, ähnlich der Entstehungsmöglichkeit von Carcinom aus Magenulcus. Das Ulcus sitzt ja gewöhnlich im ersten Duodenalabschnitt; in 262 von Collin[2]) gesammelten Fällen fand sich das Geschwür 242 mal in der Pars sup., 14 mal in der Pars descend. und nur 6 mal in der Pars inferior; in der Mehrzahl saß es an der Vorderwand. Ewald bildet in seiner Klinik der Verdauungskrankheiten, Bd. III, S. 173, ein Ulcus carcinomatosum duodenale ab (Text S. 277), das er aus einem Ulcus duodeni sich entwickeln läßt. An anderer Stelle[3]) teilt Ewald die Beobachtung eines ausgeheilten runden Duodenalgeschwürs mit, in dessen faserig narbigem Grunde sich ein Carcinom zu entwickeln begann. Letulle[4]) beschreibt ein Cancer colloïde du duodénum developpé sur un ulcère simple. Eichhorst[5]) teilt in seinem klassischen Handbuch einen Fall mit, in welchem sich bei einem Kranken im Rande eines durch Verbrennung entstandenen Duodenalgeschwürs ein Carcinom entwickelte: „Einen bisher unbekannten Ausgang von Duodenalgeschwür infolge von Verbrennung beobachtete ich vor kurzem bei einem Kranken meiner Klinik. Ganz ähnlich, wie dies vom runden Magengeschwür bekannt ist, war hier der Rand des Duodenalgeschwürs krebsig verändert, und es war außerdem von hier aus zu einem metastatischen Krebsknoten im Brustrückenmarke gekommen.“ Rechne ich die Fälle von Mackenzie[6]) und Schrötter[7]), die mir nicht zugänglich waren, dazu, so

1) A. M. Schirmer, Beitrag zur Geschichte und Anatomie des Pankreas (mit Abbild.). Dissert., Basel 1893, S. 52—59.

2) Henri Collin, Étude sur l'ulcère simple du duodénum. Thèse de Paris 1894.

3) C. A. Ewald, Berliner klin. Wochenschr. 1886, S. 527.

4) Letulle, Bulletins de la société anatomique de Paris 72. 1897, S. 721.

5) Eichhorst, Handb. d. spez. Path. u. Therapie 1890, II. Bd., S. 234.

6) Mackenzie, St. Thomas's Hosp. Rep. 1892, XX, p. 341.

7) Schrötter, Ärztlicher Bericht d. k. k. allgem. Krankenhauses zu Wien 1887, S. 27 (68 j. ♀).

haben wir in der Literatur 6 Beobachtungen von Duodenalcarcinomen nach Ulcus.

Beim Studium der einschlägigen Literatur kann man sich des Gedankens nicht erwehren, daß die Bedeutung des Zusammenhangs zwischen Narbenbildung und Carcinom im allgemeinen überschätzt wird. Der makroskopische Befund allein, strahlige Anordnung der umgebenden Schleimhaut, beweist nichts. Narbenbildung kann auch in Carcinomgeschwüren sekundär auftreten. Im übrigen verweise ich auf die Dissertation von Günsel[1]) aus dem Tübinger pathologischen Institut und die interessante Arbeit von Fleiner (Zieglers Beitr. 1905, Suppl. S. 388).

Butz[2]) notiert einen Fall von Riedel: Duodenalcarcinom, höchstwahrscheinlich entstanden auf dem Boden einer Darmaktinomykose. Es kann damit nur der Fall gemeint sein in Verhandlungen der deutschen Gesellschaft für Chirurgie, 25. Kongreß, Berlin 1896, S. 105. Es heißt dort aber deutlich Dünndarmcarcinom (Ileum).

Noch eine andere Möglichkeit der Carcinomentwickelung im Duodenum sollte beachtet werden. Die Cohnheimsche Hypothese von der embryonalen Anlage gibt uns Erklärungsversuche. Vom Duodenum gehen komplizierte entwicklungsgeschichtliche Vorgänge aus, die Bildung des Leber- und Pankreasganges. Beim Menschen entsteht das Pankreas aus zwei getrennten Anlagen. Phylogenetisch ergibt sich eine mehrfache Pankreasanlage und es ist sehr wohl möglich, daß sich ontogenetisch Variationen der Anlage finden. Ontogenetische Reminiszenzen der mehrfachen phylogenetischen Pankreasanlage finden sich in dem ziemlich häufig konstatierten Pancreas aberrans, besser Pancreas accessorium genannt. Für unsere ätiologische Frage gewinnt nun der Nebenbefund eines Pancreas accessorium beim Duodenalcarcinom einiges Interesse. Einen solchen Nebenbefund wies auch einer unserer Fälle (V. Sect. 68, 1889) auf: 10 cm unterhalb der Flexura duodeno-jejunalis ein erbsengroßer Knoten unter der Schleimhaut, auf Schnitt graugelblichweiß, kleinlappig, körnig (mikroskopisch fettig degeneriertes Nebenpankreas). Schüller[3]) fand bei seinem Fall II an der hintern Magen-

1) Günsel, Über die Entwicklung des Carcinoms in Narben, besonders den Geschwürsnarben des Magens. Dissert. 1902.

2) Butz, Über Duodenalkrebs und seine Komplikationen (Pankreatitis). Dissert., Greifswald 1900.

3) H. Schüller, Zur Kasuistik und Chirurgie des primären Carcinoms der Papilla Vateri, Bruns Beiträge zur klin. Chir., Bd. 31, 1901, S. 692—693.

wand[1]) ein lappiges, an Pankreas erinnerndes Knötchen; er läßt die Frage offen, ob das Duodenalcarcinom etwa von einem versprengten Pankreas ausgegangen ist. Ich konnte nur diese 2 Fälle mit dem interessanten Nebenbefund eines Pancreas accessorium finden. Es ist zu wünschen, daß bei künftigen Untersuchungen auf solche Nebenbefunde besonders geachtet werde, dabei muß man sich der histologischen Differenzen[2]) zwischen Pankreas und Nebenpankreas desselben Individuums erinnern. Erwähnen muß ich zugleich, worauf unser verehrter Chef, Herr Prof. Kaufmann, uns immer aufmerksam machte, daß man sich vor Verwechslung[3]) eines versprengten Pankreaskeimes mit Adenocarcinom hüten muß.

An dieser Stelle will ich einen Fall kurz anführen, der in bezug auf Carcinomgenese[4]) besonderes Interesse beansprucht. (Sekt.-Nr. 141, 1905.)

Bei einem 63jährigen Manne, von dessen übrigem Befund wir nur erwähnen, Cirrhosis hepatis, Gastritis chronica, Polyposis intestini, wurde ein linsengroßer (5×4 mm), flacher Polyp in Papillenhöhe des Duodenums mikroskopisch untersucht. (Die übrigen Polypen: am Übergang von Duod. und Ileum ein langer gestielter und im Cöcum und Colon asc. 3 weiche über bohnengroße Polypen sind leider nicht aufbewahrt worden.) Das Resultat war überraschend, die Diagnose war Adenocarcinom: Die Oberfläche der Schleimhaut zeigt über der prominierenden Partie kein Epithel mehr, sondern eine schmale Schicht kernarmen Bindegewebes, darunter beginnen die Haufen von Zellnestern, die stellenweise Drüsenimitation zeigen und dann, allerdings nur an wenigen Stellen, aber da lebhaft, an die am Rande des Polypen sichtbaren Reste der untersten Partie Lieberkühnscher Drüsen erinnern. Dann durchbrechen diese Zellverbände an verschiedenen Stellen die Muscularis mucosae, der Durchbruch ist sehr deutlich. Die Hauptmasse des Polypen liegt nun in der Submucosa; er ist aus zahlreichen Drüsenbildungen zusammengesetzt, die in relativ dünnem, an elastischen Fasern reichem Bindegewebe sitzen; zum kleinern Teil sind es ziemlich regelmäßig angeordnete, tubulöse Drüsen mit größeren und kleineren zylindrischen bis kubischen, stellenweise auch pyramidenförmigen Zellen, Protoplasma ziemlich blaß; zum größeren Teil unregelmäßige Anordnung, ohne Membrana propria. Der Drüsentypus geht oft verloren und dann sind die Kerne besonders chromatinreich. Die Submucosa ist durch die Neubildung wie aufgefasert. Vereinzelte Zellverbände sitzen in der Muskelschicht.

---

1) Kürzlich (Sect. 553.06) fanden wir an der kleinen Kurvatur 4 cm abwärts von der Cardia ein über Frankstückgroßes Pancreas accessorium (41j. ♀). Zugleich Lien accessorius.

2) Thorel, Histologisches über Nebenpankreas. Virchows Archiv 1893, Bd. 173, S. 281. (Lit.)

3) siehe auch Henke, Mikroskopische Geschwulstdiagnostik 1906, S. 256.

4) man vergl. Marckwald, Beginn und Wachstum der Darmkrebse. Münchner med. Wochenschr. 1905, S. 1033.

Entzündliche Reaktion, Kernteilungsfiguren, Nekrosen sind nicht nachweisbar. Jegliche Andeutung eines Ausführungsganges fehlt. Brunnersche Drüsen, die ja auch die Muscularis mucosae durchbrechen, sind auf dem ganzen Schnitt, auch weit in der normalen Schleimhaut, nirgends zu sehen. Ob die Neubildung ihren Ausgang von den Lieberkühnschen Krypten oder von einem versprengten Pankreaskeim genommen, wage ich nicht zu entscheiden. Aber auch die Schwierigkeit, zu bestimmen, was ein Carcinom ist, ergibt sich aus unserem Präparat wieder ganz besonders. Und gar Schlüsse auf die Genese! diese müssen sich immer die Einwendung gefallen lassen, daß wir niemals das Wachstum tatsächlich beobachten, sondern wir sehen nur gewisse Wachstums-„Zustände". Herr Prof. Kaufmann wird diesen Fall in anderem Zusammenhang veröffentlichen.

Der Krebs des Duodenums tritt meist **primär** auf; **sekundär** kann er sich entwickeln per contiguitatem aus der Nachbarschaft[1]) und in vorgerückten Entwicklungsstadien kann es dann schwierig sein, ja oft unmöglich, zu bestimmen, ob ein Tumor vom Darmkanal, vom Choledochus oder vom Pankreas ausgegangen ist. Von diesem Gesichtspunkt aus ist die Arbeit von Olivier[2]) besonders bemerkenswert, er resumiert am Schlusse seiner Arbeit: „Il peus arriver qu'une tumeur présentant à l'examen macroscopique l'aspect d'une tumeur pancréatique primaire, provienne du duodénum et revête en réalité tous les caractères d'un cancer intestinal, envahissant secondairement le pancréas. La muqueuse duodénale peut dans un cas pareil ne présenter aucun signe d'ulcération. Ce fait qui n'avait pas encore été signalé, doit engager è examiner à l'avenir avec le plus grand soin tous les cancers de la tête du pancréas Le microscope seul pourra décider de l'origine réelle de la tumeur. l'examen à l'oeil nu pouvant être insuffisant pour différencier une tumeur duodénale d'une tumeur pancréatique. Lorsque les cas examinés se seront multipliés, il sera intéressant de constater dans

1) Wilkes, Über die Insuffizienz des Pylorus. Dissert., Bonn 1885, S. 10. Die Sektion ergab eine große exulcerierte Fläche vom Pylorusteil bis weit in das Duodenum hinein, ohne daß man die Stelle bezeichnen konnte, an welcher eigentlich der Pylorusring hätte sein müssen. (Daß der Pylorus keine Grenze bildet, geht schon aus der Arbeit Waldeyers 1867 hervor. Virchows Archiv Bd. 41, S. 506.) Siehe auch Borrmann, Das Wachstum und die Verbreitungsweise des Magencarcinoms. Jena 1901, S. 220. Cruveilhier bildet in seinem Atlas Anatomie pathologique du corps humain Paris 1829, 35, 27e liv. pl. I Fig. 2, ein Carcinom ab: Perte de substance de l'estomac remplacée par le pancréas, la rate et le duodénum. Fistule gastro-duodénale.

2) Olivier, Étude sur le développement du cancer pancréatique. Zieglers Beiträge z. path. Anat, 15. Bd. 1894, pag. 351. Siehe auch Orth, Lehrbuch der spez. pathol. Anatomie 1887, I. Bd., S. 904.

quelle proportion numérique les cancers en apparence pancréatiques sont en réalité des cancers du duodénum.“ Man vergleiche auch die fleißige Arbeit von Fuchs[1]), der bei 73 Fällen von Pankreascarcinom nur 6 als primär betroffen fand. Für die klinischen Bedürfnisse mag immerhin der Ausgangspunkt unwesentlich sein gegenüber der Feststellung der Ausbreitung und der durch die Lokalisation bedingten klinischen Erscheinungen des Tumors.

Ganz vereinzelt sind jene Beobachtungen, bei welchen neben primärem Duodenalcarcinom **noch ein zweites primäres Carcinom in einem andern Organ** gefunden wurde. Höft[2]) teilt einen Fall aus dem Kieler Institut mit, wo Magen- und Duodenalkrebs bei demselben Individuum gefunden wurde. M. Lannois et P. Courmont[3]) beschreiben in der Revue de Médecine einen Fall von Cancer primitif de l'oesophage (épithélioma pavimenteux du type épidermique corné) et cancer primitif de l'ampoule de Vater (épithélioma cylindrique). Feilchenfeld[4]) erwähnt ein Carcinom des Magens und getrennt davon ein Carcinom der Pars horizontalis duodeni. Unter unsern Fällen (IV) findet sich einer (Sekt.-Nr. 352, 1893), eine Frau betreffend, die ungefähr 8 Jahre vor dem Exitus wegen Mastdarmcarcinom und mehrere Male nachher wegen lokalen Rezidiven operiert worden war. Bei der Sektion wurden im Rektum außer der Operationsnarbe und einer Rektovaginalfistel keine Veränderungen, besonders nichts Carcinomatöses konstatiert, dagegen wies das Duodenum im absteigenden Schenkel einen gürtelförmigen, im Zentrum zerfallenden Tumor auf. Dieser Tumor stimmt histologisch mit der Lebermetastase und den Lungenmetastasen überein. Wir dürfen wohl vermuten, daß wir es hier mit 2 primären Carcinomen zu tun haben.[5])

Wenden wir uns zur **Lokalisation des Carcinoms im Duodenum,** so fällt bei Sichtung der Literatur zuerst auf, daß die ange-

1) Fuchs, Über carcinomatöse Erkrankungen der Bauchspeicheldrüse. Diss., Breslau 1904.

2) Höft, Ein Fall von Magenkrebs und krebsigem Duodenalgeschwüre. Diss., Kiel 1902.

3) Lannois et Courmont, Revue de Médecine 1894, pag. 291.

4) Feilchenfeld, Beiträge zur Statistik und Kasuistik des Carcinoms. Diss., Leipzig 1901, S. 62.

5) Rocco, Über das primäre und metastatische Carcinom im Duct. hepat. und an der Vereinigungsstelle der drei großen Gallengänge, Diss., Basel 1905, beschreibt einen polypösen Gallertkrebs des D. hepat. als einzige Metastase 7 Jahre nach Exstirpation eines Rektumcarcinoms.

wandte Nomenclatur durchaus keine einheitliche ist. Die Franzosen[1]) rechnen das Duodenum überhaupt nur bis zu der Stelle, wo es von der Art. mesent. sup. gekreuzt wird, während im deutschen Sprachgebiet die Grenze allgemein in der Flexura duodeno-jejunalis, ca. 10 cm weiter, angegeben wird, und zwar sind jetzt für die einzelnen Abschnitte folgende Benennungen gebräuchlich:

1. Pars superior (früher Pars transversalis sup.),
2. Pars descendens (früher Pars verticalis),
3. Pars inferior (früher Pars transversalis inferior oder Pars ascendens). Die normalen anatomischen Verhältnisse variieren sehr, besonders gilt das für die Papille, deren Sitz von Colins[2]) an der Grenze von hinterer und medialer Wand 3 cm unter dem Winkel zwischen Pars sup. und Pars descend. angegeben wird, nach Testuts Anatomie humaine 8—12 cm unterhalb des Pylorus. Die Pars inferior duodeni findet sich in der Regel in der Höhe des III. Lendenwirbels, kann aber ausnahmsweise bis zum Promontorium reichen.

Alle Autoren stimmen darin überein, daß die überwiegende Mehrzahl der Duodenalcarcinome in der Gegend der Papille vorkommen. W. Soltau-Fenwick[3]) hat bei 51 Fällen von Duodenalcarcinom

11 mal (21,5 Proz.) den ersten,
29 mal (57 Proz.) den zweiten,
7 mal (13,5 Proz.) den dritten Teil des Duodenums befallen gefunden, in den übrigen 8 Proz. hatte die Krankheit den größten Teil des Duodenums ergriffen. Meine Zusammenstellung am Schlusse dieser Arbeit verzeichnet

---

1) G. Jössel, Lehrbuch der topogr.-chir. Anatomie, Bd. II, S. 225, Anm. 1, Bonn 1899. Siehe auch Ballowitz, Bemerkung über die Form und Lage des menschlichen Duodenums. Anatom. Anzeiger v. Bardeleben. X. Bd., 1895, S. 583—590.

2) Colins zit. nach Kocher, Chirurg. Operationslehre, 4. Aufl. 1902, S. 346. Betreffend Variationen siehe A. M. Schirmer, Beitrag zur Geschichte und Anatomie des Pankreas (mit Abbild.), Diss., Basel 1893, S. 52—59; ferner Letulle et Nattan-Larrier, Bullet. de la soc. anat. de Paris 1898, pag. 491 bis 506 und O. v. Büngner, Zur Anatomie und Pathologie der Gallenwege u. des Pankreas, Beitr. zur klin. Chir., Bd. 39, 1903, S. 131.

3) W. Soltau-Fenwick, Edinburgh medical Journal 1901, New Series Vol. X, pag. 309, woher die 51 Fälle stammen, geht aus der Arbeit nicht hervor, die Fälle sind auch nicht aufgezählt, wie aus den Referaten im Zentralbl. für innere Medizin 1902, S. 483 und Münchner med. Wochenschr. 1902, S. 37 geschlossen werden könnte; dagegen sind 3 Fälle angeführt (davon ein Fall aus Cockles Arbeit).

11 parapylorische (4 ♂, 7 ♀),
51 periampulläre (28 ♂, 23 ♀),
9 präjejunale Carcinome (7 ♂, 2 ♀).

Als bevorzugte Lokalisation des Duodenalcarcinoms muß also die Mündung des Duct. choledochus (Papilla duodeni Vateri) angesehen werden. Was soll man aber als Carcinom der Papilla, was als Carcinom des Diverticulum Vateri (de l'ampoule de Vater[1]) definieren, was gehört dem übrigen untern Choledochusabschnitt[2]) an? Eine Entscheidung läßt sich bei der entwickelten Neubildung nicht fällen, wir müssen uns oft begnügen, die Neubildung überhaupt auf den untersten Choledochusabschnitt lokalisieren zu können, im glücklichsten Falle gelingt es vielleicht noch zu entscheiden, ob extraduodenal oder intraduodenal (intraparietal); nur im letztern Fall sollten wir sie zu den Duodenalcarcinomen zählen. Eine scharfe Grenze zwischen Duodenalschleimhaut und Choledochusschleimhaut existiert nicht. Deshalb ist es so schwierig, sich ein Urteil über die Genese auch eines kleineren Tumors zu bilden.

An der Papilla Vateri treffen wir die scheiben- und pilzförmigen Knoten an, während die selteneren supra- und infrapapillären Carcinome meist zirkuläre, gürtelförmige Geschwüre mit wallartigem Rande bilden. Diffuse, flächenhafte Infiltrationen großer Strecken der Darmwand oder mächtige, in das Darmlumen ragende Geschwülste[3]) sind selten. Ulcerösem Zerfall, oft mit jauchigem Charakter, begegnet man auch hier, wie bei den übrigen Darmkrebsen, mit den konsekutiven Blutungen, Eiterungen usw. Durch die Neigung zu zirkulärer Entwicklung (zirkuläre Anordnung der Lymphgefäße) kommt oft eine Verengerung des Darmlumens zustande, auch andere Entwicklungsformen können gelegentlich zu Stenosen führen. Ulceröser Zerfall kann dann die Stenosenerscheinungen wieder heben. Durch den chronischen Reiz, den das carcinomatöse Geschwür auf das umgebende Gewebe ausübt, können Verwachsungen des Tumors mit andern Organen entstehen. Ergreift

1) D. Vincent-Georges, Etude sur le cancer primitif de l'ampoule de Vater. Thèse de Paris 1896. A. Pic, Contribution à l'étude du cancer primitif du duodénum, Revue de méd. 15. 1895, pag. 71, will das Carc. der Ampulla Vateri als eine Varietät des Pankreascarc. klassifizieren.

2) H. Schüller, Bruns Beiträge zur klinischen Chirurgie, 31. Bd. 1901, S. 685.

3) Beneke, Schmidts Jahrbuch, Bd. 234, 1892, S. 279, sah einen Fall von großem, primärem Duodenalkrebs, der polypös gewuchert war.

nun die ulceröse Zerstörung immer weitere Partien, so kann z. B. eine Kommunikation mit einer andern Darmpartie entstehen. Eine Fistelbildung dieser Art zwischen Anfangsteil des Duodenums und dem Cöcum beschreibt Ludwig Müller.[1]) Eine solche Fistel führt zu dem klinisch wichtigen Symptom der Lienterie, d. h. im Stuhl treten massenhaft unverdaute Speisereste auf. Kommt es andererseits bei einem solchen Patienten zu Erbrechen, dann kann das Erbrochene fäkulenten Charakter haben, ohne daß im übrigen Erscheinungen von Ileus vorhanden sind. Eine gastroduodenale Fistel hat Cruveilhier[2]) veröffentlicht.

Mikroskopisch handelt es sich in der Regel um Zylinderzellkrebs, meist Adenocarcinom. Der feinere Bau unterscheidet sich in nichts von den übrigen Darmcarcinomen. Seit der grundlegenden Arbeit von Waldeyer[3]): „Die Entwicklung der Carcinome“ wird angegeben, daß der Darmkrebs vom Epithel der Lieberkühnschen Drüsen ausgeht. Orth[4]) hat angenommen, daß die Duodenalcarcinome vielleicht aus den Brunnerschen Drüsen ihren Ursprung nehmen. Dem wird entgegengehalten[5]), daß die Brunnerschen Drüsen nur im I. Abschnitt des Duodenums bis zur Flexura duodeni superior vorkommen. Selbst wenn dies wahr wäre[6]), so hätte man damit einen etwaigen Ursprung aus den Brunnerschen Drüsen noch nicht abgewiesen, denn „versprengte“ Brunnersche Drüsen als Ätiologie wären doch auch noch möglich. In der französischen Literatur findet man allgemein die Annahme, daß wahrscheinlich

1) L. Müller, Ein Fall von Duodenalcarcinom mit Enteroanastomose zwischen Anfangsteil d. Duod. und des Cöcum, Diss., München 1904.

2) Cruveilhier, Anatomie pathologique du corps humain, Paris 1829—35, 27e. liv. pl. I, Fig. 2. Eine abnorme Kommunikation anderer Ätiologie zwischen Duodenum u. r. Nierenbecken beschreibt Kaufmann, Lehrb. d. spez. pathol Anat., 3. Aufl. 1904, S. 778. Bei dem jungen Manne fanden sich schon seit Jahren im Urin stets grobe Beimengungen von unverdauten Speisemassen (sogar Spargelstückchen).

3) Waldeyer, Virch. Arch. 1872, Bd. 41 u. **55**, S. 111.

4) Orth, Lehrbuch der spez. path. Anatomie 1887, I. Bd, S. 850.

5) Weecke, Zur Kenntnis des primären Duodenalcarcinoms. Diss., Kiel 1894, S. 13.

6) Helly, Die Glandulae duodenales (Brunneri) als Bestimmungsmittel der Duodenallänge. Anatom. Anzeiger v. Bardeleben 1903, 22. Bd., S. 418. Schaffer, Beiträge zur Histologie menschl. Org., I. Duod. 1891, Sitzungsber. d. math.-naturwissensch. Klasse d. k. Akademie d. Wiss. C. Band, Abtl. III, S. 440. v. Ebner, Koellikers Handbuch der Gewebelehre des Menschen, III. Bd., S. 195, 6. Aufl. 1899.

die Brunnerschen Drüsen den Ausgangspunkt der Duodenalcarcinome bilden; bewiesen ist es aber durchaus nicht.

Die Neigung zur Metastasenbildung ist beim Duodenalcarcinom, wie beim Dünndarmcarcinom überhaupt, eine sehr große. Im Falle I von Schüller[1]) hatte das kleine, transduodenal entfernte Ulcus carcinomatosum schon Metastasen in der Leber gesetzt, und diese waren schon in Nekrose übergegangen. In erster Linie kommen die regionären Lymphdrüsen in Betracht, die den Choledochus in der Gegend des Pankreaskopfes komprimieren können, die sogar allein den bei der Untersuchung konstatierten palpablen Tumor ausmachen können und auch noch bei der Probelaparotomie zur Diagnose Pankreascarcinom verleiten. Bei Carcinomen des Pfortadergebietes ist es ganz selbstverständlich, daß die Leber auch beim Duodenalcarcinom sehr häufig Metastasen aufweist. (Fälle 1 3, 8, 10, 26, 28, 37, 39, 40, 41, 42, 45, 46, 47, 49, 60, 61, 62, 66, 68, 69, 70 der Tabelle.) Ja, oft ist es gerade der Lebertumor, der im Vordergrunde des Untersuchungsergebnisses steht. Nicht so häufig scheint der sekundäre Peritonealkrebs zu sein. (Fälle 3, 13, 45, 70, 71 der Tabelle.) Lungenmetastasen werden öfters beobachtet (Fälle 26, 33, 46, 60, 62, 68, 69 der Tabelle), während Gehirnmetastasen nirgends notiert waren. Über die Häufigkeit der Knochenmetastasen, sowie über die Metastasen in den Supraclaviculardrüsen können wir uns heute noch kein Urteil bilden, da auf diese Partien bei den Sektionen immer noch zu wenig geachtet wird. Der Fall Eichhorsts (s. S. 47) zeigte Metastasen im Brustrückenmarke, ebenso einer unserer Fälle (I, Sekt.-Nr. 43, 1906). In dem von Butz[2]) veröffentlichten Fall bilden die linken Supraclaviculardrüsen ein Paket von etwa 5 kirschgroßen, fast knorpelharten Knollen. Beim Anschneiden quillt etwas milchiger Saft hervor, in welchem sich außer verfetteten Rundzellen wohlerhaltene Zylinderzellen, teils einzeln, teils in größern Verbänden angeordnet, vorfinden. In einem unserer Fälle (V, Sekt.-Nr. 68, 1889) fand sich eine Hodenmetastase.

Trotz der Kürze des Darmabschnittes treten je nach dem Sitz des Carcinoms fundamentale Unterschiede in den Folgeerscheinungen auf, so daß wir mit Vorteil 3 Gruppen von Duodenalcarcinomen unterscheiden:

1. das parapylorische Carcinom (Pars sup.),

---

1) Schüller, Bruns Beiträge zur klin. Chir. 1901, Bd. 31, S. 687.

2) Butz, Über Duodenalkrebs und seine Komplikationen, Diss., Greifswald 1900, S. 16.

2. das periampulläre Carcinom (Partie der Pars descendens mit Papilla und Diverticulum Vateri).

3. das präjejunale Carcinom (Pars inferior).

Um die Einteilung hat sich namentlich Pic[1]) verdient gemacht und Nothnagel hat diese in seinem Werke: „Die Erkrankungen des Darms usw." akzeptiert. Der 1. Duodenalabschnitt ist auch physiologisch durch seine saure Reaktion vom 2. Abschnitt verschieden, in welchem Pankreassaft und Galle sich mit dem Chymus vermischen. Das periampulläre Carcinom möchte Heulin[2]) zu den Carcinomen der Gallenwege, und Pic, von Nothnagel unterstützt, zu den Pankreascarcinomen zählen. Heulin unterscheidet zwischen forme sus-vatérienne, forme sous-vatérienne, Cancers intéressant l'ampoule de Vater.

Das parapylorische (suprapapilläre) Carcinom führt fast immer zu einer Stenose der Pars horizontalis superior; diese bietet dieselben Erscheinungen wie die Pylorusstenose. Die Duodenalpartie aufwärts der Stenose weitet sich aus, der Pylorusring wird insuffizient, der Magen wird dilatiert und bildet mit dem Anfangsteil des Duodenums eine scheinbar einheitliche Partie.

Das periampulläre Carcinom,[3]) durch seinen verhängnisvollen Sitz bedingt, zeigt die mannigfaltigsten Komplikationen. Es breitet sich in der Regel nicht ringförmig aus, sondern entwickelt sich als derbes Infiltrat oder als umschriebener Knoten von Kirschgröße, Nußgröße bis Fünffrankstückgröße und kann schon sehr früh den Abfluß der Galle und des Pankreassaftes verhindern. Es kommt zu einer Stauung und Erweiterung der Ausführungsgänge, die sich außer in einer Ektasie der Gallenblase, noch in Erweiterung der kleinen Gallengänge bemerkbar macht. Welche enorme Größe die Gallenblase erreichen kann, ist bekannt. Duct. choledochus und cysticus können über Fingerdicke erreichen. Infolge der Erweiterung der Gallenwege vergrößert sich das Volumen der Leber ansehnlich.

1) Pic, Revue de Médecine 1894 14. pag. 1081 und 1895. 15. pag. 56.

2) Heulin, Cancer primitif du duodénum. Thèse de Paris 1897; auch Riechelmann, Eine Krebsstatistik vom patholog.-anatom. Standpunkt. Berl. klin. Wochenschr. 1902, Nr. 31 u. 32, führt die Carc. der Papille zusammen mit denen der abführenden Gallenwege an.

3) Einen orientierenden Überblick gab vor kurzem M. Letulle, La Presse médicale 1906, p. 256, Les cancers primitifs de l'ampoule de Vater (9 fig.).

Im weiteren Verlaufe findet sich in der Leber vermehrtes Bindegewebe, das Resultat eines Entzündungsreizes, wohl von dem aus den Gängen diffundierten Gallenfarbstoff oder dessen Zerfallsprodukten herrührend. An die Vergrößerung schließt sich in seltenen Fällen eine Verkleinerung an wie bei der gewöhnlichen primären biliären Lebercirrhose. Im Falle Fränkel[1]) war es zur Cholangitis gekommen, und zwar wurde Bact. coli nachgewiesen. Der Duct. pancreaticus wird ebenfalls dilatiert[2]) gefunden, das Pankreas selbst atrophisch, nachdem es wahrscheinlich vorher durch die Sekretstauung zu parenchymatöser und interstitieller Pankreatitis gekommen ist, auf deren Höhepunkt man klinisch eventuell einen harten Pankreastumor fühlen kann, und man ist dann überrascht, später bei der Sektion keinen entsprechenden Tumor zu finden; durch Druckatrophie ist das Gewebe geschwunden, die Sekretion wurde geringer als die Resorption auf dem Lymphwege. (Fall Butz.)

Einer unserer Fälle (III, S. 288, 1889) mit starker Dilatation des Duct. Wirsungianus war mit Fettgewebsnekrose des Pankreas kompliziert. (Abbild. in Kaufmann, Lehrb. d. spez. path. Anat., III. Aufl., S. 573.) Nur noch Krause[3]) und Gerster[4]) haben Fettnekrose erwähnt in ihren Fällen.

In der Regel führt das Carcinom der Papilla Vateri sensu strictiori zur Behinderung des Abflusses von Galle und Pankreassaft. Bekannt ist, daß der Tumor zerfallen kann und damit zeitweise einen Abfluß ermöglichen. Der Choledochus kann ferner im Tumor eingeschlossen sein, ohne deshalb strikturiert zu sein, wie im Falle Lannois et Courmont[5]): „Le canal cholédoque, loin d'être obturé, s'ouvre largement dans l'intestin au milieu du néoplasme même et semble plutôt dilaté en ce point comme si la tumeur l'avait élargi par un accroissement excentrique.“ Im Fall

1) A. Fränkel, Berl. klin. Wochenschr. 1894, S. 252.

2) Virchow, Die krankhaften Geschwülste, 1863, Bd. I, S. 276, bildet eine Ranula pancreatica ab mit der Notiz: Sehr bedeutende, z. T. sackige Erweiterung des Duct. Wirsung, infolge der Verschließung des Ostiums durch eine weiche, zottige Duodenalgeschwulst. Gleichzeitig war eine sehr ausgedehnte Ektasie der Gallengänge mit Atrophie der Leber vorhanden.

3) Krause, Ein Fall von prim. Krebs des Duod. Diss., Kiel 1901.

4) Gerster, Proccedings of the New York pathological society. May 1905 to January 1906, New Series, Vol. V. pag. 139.

5) Lannois et Courmont, Revue de médecine 1894, pag. 291.

Schiewe[1]) heißt es ebenfalls: Die Papilla duodenalis ist frei, trotzdem sie von Tumormassen umgeben ist.

Ein Carcinom, wie unser Fall I (Sekt.-Nr. 43, 1906), den wir bei den parapylorischen Carcinomen eingereiht haben, kann die Papilla Vateri frei lassen, sich etwas oberhalb entwickeln und trotzdem im weitern Verlauf die Ausführungsgänge in Mitleidenschaft ziehen durch narbige Schrumpfung oder durch Kompression.

Tatsache ist es auch, daß ein Carcinoma duodeni, das sich gar nicht bis zu den Ausführungsgängen ausgedehnt hat, durch carcinomatöse Lymphdrüsen diese einmauern und komprimieren kann.

Letulle[2]) erwähnt einen Fall von Duodenalcarcinom, der dadurch besonderes Interesse gewinnt, daß der in der Papille normal mündende Duct. choledochus frei blieb, während der an anderer Stelle mündende Ausführungsgang des Pankreas verschlossen, das Pankreas selbst atrophisch war, bei maximal erweiterten Pankreaskanälen. Einen ähnlichen Fall konnte ich in der Literatur nicht finden. So ungemein selten dürften sie aber doch nicht sein, da die Ausmündungsverhältnisse, wie früher erwähnt, so häufig variieren.

Die vollständige Unwegsamkeit der Gallenwege, welche sehr gewöhnlich eine dauernde wird, hat die intensivsten Formen des Ikterus zur Folge. Dieser steht meist vollständig im Vordergrunde des klinischen Bildes. Das periampulläre Carcinom führt in der Regel nicht zu einer Duodenalstenose[3]), es genügt auch schon eine geringe Ausdehnung, um zu den deletären Folgen des Choledochusverschlusses zu führen; die periampullären Carcinome machen sich deshalb auch in einem viel früheren Stadium bemerkbar. Darmerscheinungen von seiten des Tumors fehlen gewöhnlich. Der Ikterus nimmt bei Zerfall des Tumors ab, um später gelegentlich wieder intensiver zu werden. Daß auch ein periampulläres Carcinom ohne Ikterus vorkommen kann, beweisen die oben angeführten Fälle von Lannois et Courmont und Schiewe. Unaufgeklärt bleiben die Fälle, die Stenoseerscheinungen des Choledochus, d. h. Dilatation der Gallenwege aufweisen, aber keinen Ikterus (Durand-Fardel[4]), Descos et Bériel[5]). Dahin gehört auch unser Fall I.

1) Schiewe, Ein Fall von primärem, infrapapillärem Duodenalcarcinom. Diss., Leipzig 1904, S. 12.

2) Letulle, Bull. de la soc. anat. de Paris 1897, Bd. 72, pag. 721—723.

3) Wird aber die Gallenstauung durch Cholecystensterostomie gehoben, dann kann das weitere Wachstum auch zur Duodenalstenose führen.

4) Durand-Fardel. Arch. générales de Méd. Paris 1840, pag. 187, obs. VI. 5) Descos et Bériel, Revue de Médecine, pag. 631, 1899, XIX.

Sekt. 43, 1906. Kehr (Münch. med. Wochenschr. 1902, S. 1689/90) und andere führen den Ikterus auf entzündliche Erscheinungen (Infektion) zurück.

Das präjejunale (infrapapilläre) Carcinom führt zu den Folgeerscheinungen, welche der infrapapillären Duodenalstenose eigen sind, mag nun die letztere bedingt sein[1]) durch einen das Duodenum komprimierenden Tumor oder einen das Lumen obliterierenden Prozeß im Duodenum selbst, die Folgen sind für das Organ dieselben, nämlich Stauung oberhalb der Verengerung mit den daraus resultierenden Erscheinungen, vor allem Dilatation des Duodenalabschnittes vor der Stenose und sehr häufig Magenerweiterung. Oft wird der Pylorus ausgeweitet, insuffizient. Galle und Pankreassaft fließen in den Magen zurück, falls ihre Ausführungsgänge nicht ebenfalls verlegt sind.

Die Symptome der Duodenalcarcinome gelten im allgemeinen als wenig charakteristisch. Trotzdem treffen wir besonders in der französischen Literatur Versuche schärferer klinischer Umgrenzung des Krankheitsbildes. Nach Besprechung der gemeinsamen Symptome des Duod. C. werden wir untersuchen, wie sich der parapylorische, der periampulläre und der präjejunale Typus nach außen projiziert.

Die Kachexie ist bei den viszeralen Carcinomen von erheblicher Bedeutung, sie fordert oft zuerst auf, nach einem latenten Carcinom im Abdomen zu fahnden. Daß der Darmtumor, falls ulceriert, dem Organismus dann besonders schadet durch seine Zersetzungsprodukte, liegt sehr nahe. Nach der durch Pawlow[2]) nahe gelegten gegenseitigen Abhängigkeit der Funktion des Magens vom Zustande des Duodenums läßt sich auch eine die Kachexie begünstigende Einwirkung des Duodenalcarc. auf den Magenchemismus vermuten. Außer der als zufälligen Befund mitgeteilten Atrophie der Magenschleimhaut bei einem Falle von Duodenalcarcinom[3]) fehlen noch nähere Untersuchungen.

---

1) Albu, Mitteilungen aus den Grenzgebieten der Medizin und Chirurgie, Bd. II, hat die ätiologischen Momente für die Entstehung einer Duodenalstenose übersichtlich geordnet.

2) Pawlow, Die Arbeit der Verdauungsdrüsen. Deutsch von Walther. Wiesbaden 1898.

3) C. A. Ewald, Berl. klin. Wochenschr., 1886, S. 527.

Die Schmerzen werden meist in das rechte Hypochondrium, in die r. Nierengegend oder in das Epigastrium lokalisiert oder als Magenschmerzen empfunden, spontan oder erst bei Palpation. Der fixe Schmerz muß vom paroxysmaweise auftretenden, kolikartigen Schmerz schon wegen der differenten Ätiologie getrennt werden; der letztere wird vorzugsweise als Stenosenerscheinung gedeutet, in praxi häufig auf Cholelithiasis bezogen. Ob der Schmerz vom Tumor selbst, durch seinen Druck oder den benachbarter Lymphdrüsen auf die Nervengeflechte des Plexus coeliacus hervorgerufen wird, oder durch Dehnung der Leberkapsel (bei Gallenstauung) oder durch Adhäsionen mit der Umgebung, bleibt dahingestellt; zeigt uns aber, daß die Lokalisation des Schmerzes keinen Hinweis auf den Sitz des Tumors bieten kann. Eine Abhängigkeit der Schmerzen von der Nahrungsaufnahme wird bei der häufig vorhandenen Magendilatation unkontrollierbar. Doch wird angegeben, daß die Schmerzen 3—4 Stunden nach der Nahrungsaufnahme auftreten sollen, wenn der gröbere Speisebrei aus dem Magen in das Duodenum übertritt. Die geringe Beweglichkeit des Duodenums, besonders der Pars inf. und descend. erklären zum Teil, daß Schmerzen auch fehlen können.

Ein Carcinom-Fieber wird von einigen Autoren für möglich erachtet. Diesen Fällen wird man aber sehr skeptisch gegenüberstehen und in praxi die Ursache in einer Komplikation suchen, einer Cholangitis, einer retroperitonealen Eiterung usw.

Ikterus[1]) ist das konstanteste Symptom der periampullären Carcinome, bei diesen ist es oft das erste Symptom, das zunächst die Aufmerksamkeit auf die Gallenwege lenkt. Bei dem parapylorischen und präjejunalen Carcinom kann auch Ikterus vorkommen, aber erst in spätern Stadien bei ausgebreiteter Metastasenbildung, wenn z. B. carcinomatöse Drüsen den Choledochus einengen. Der Ikterus beim periampullären Carcinom hat die Tendenz, an Intensität immer mehr zuzunehmen bis zum tiefsten Melasikterus. Eine Abnahme in der Farbennuance wird manchmal beobachtet. Diese Schwankungen werden darauf zurückgeführt, daß die Neubildung von Zeit zu Zeit einen Zerfall erleidet, der etwas Abfluß verschafft. Bei fortbestehendem Verschluß des Duct. choledochus hat Frerichs[2]) ein Geringerwerden des Ikterus infolge von plötzlich stark vermehrter Harnausscheidung beobachtet.

1) Siehe Arnsperger, Zur Differentialdiagnose des Ikterus. Bruns Beiträge 1906, 52. Bd., S. 41.

2) Frerichs, Klinik der Leberkrankheiten 1858, I, S. 153, Fall Nr. 7.

Das Verhalten der Gallenblase ist für die Diagnose von besonderer Wichtigkeit bei den Fällen, die mit Ikterus verlaufen, also bei den periampullären Carcinomen. Bei Prüfung der Literatur ergibt sich, daß bei Verschluß des Duct. choledochus durch eine Neubildung Ektasie der Gallenblase die Regel ist, diese dagegen äußerst selten bei Verschluß durch Steine. Für die große Mehrzahl dieser zwei Hauptgruppen hat Courvoisier[1]) zuerst die nach ihm benannte Regel aufgestellt: „Bei Steinobstruktion des Choledochus ist Ektasie der Gallenblase selten; das Organ ist vorher schon gewöhnlich geschrumpft. Bei Obstruktion anderer Art ist dagegen Ektasie das Gewöhnliche." Immerhin findet man bei einer Anzahl von Cholelithiasisfällen die Gallenblase vergrößert. Dagegen kann bei nichtlithogenem Choledochusverschluß die vergrößerte Gallenblase auch einmal nicht palpabel sein, vom Leberrand noch bedeckt sein. Die Regel schützt also selbstverständlich vor Irrtümern nicht. Die dilatierte erste Duodenalpartie wurde in einem Falle von stenosierendem Pankreascarcinom[2]) in vivo für die ektasierte Gallenblase gehalten.

Die Magensymptome stehen bei den parapylorischen und präjejunalen Carcinomen so sehr im Vordergrund, daß die Ähnlichkeit mit Magenerkrankungen oft zu falscher Diagnose führt. Neben der Appetitlosigkeit, dem Aufstoßen, ist das Erbrechen von größtem Interesse. Das Erbrechen tritt meist längere Zeit (4—6 Stunden) nach dem Essen auf. Das parapylorische Carcinom hat dieselbe Rückwirkung auf den Magen wie das Pyloruscarcinom. Es ist unmöglich, aus den Magensymptomen unterscheidende Merkmale herauszufinden. Anders beim präjejunalen Carcinom. Die Magenerweiterung bei tiefer Duodenalstenose bietet hier einen reichen und differentialdiagnostisch verwertbaren Symptomenkomplex. Die Stauung oberhalb der Stenose führt gelegentlich zum Zurückfließen von Darminhalt in den Magen. Trotz sorgfältiger Magenausspülung kann immer noch reichliches Erbrechen folgen in nüchternem Zustande; z. B. kann der am Abend leer gewaschene Magen am an-

1) Courvoisier, Kasuistisch-statistische Beiträge zur Pathologie und Chirurgie der Gallenwege, Leipzig 1890, S. 58. Siehe auch Th. Ecklin, Über das Verhalten der Gallenblase bei dauerndem Verschluß des Duct. choledochus. Basel und Leipzig 1896. Mitteilungen aus Kliniken und medizinischen Instituten der Schweiz. IV. Reihe, Heft 3.

1) A. Cochez Les manifestations hépatiques du cancer du pancréas. Revue de Med. 1895, pag. 547.

dern Morgen wieder einen chymusartigen Inhalt haben oder diesen während der Nacht erbrechen. Das Erbrochene ist stark gallig, nicht fäkulent; außer der Galle ist noch Pankreassaft nachweisbar, falls der Pankreasgang durch die das Duodenum stenosierende Ursache nicht unwegsam geworden ist. Ein auffallender Wechsel im Verhalten des HCl-Gehaltes und der Verdauungstüchtigkeit des Magensekrets ist von eminenter diagnostischer Bedeutung. Das Resultat einer „einmaligen" Magensaftuntersuchung ist deshalb für die Differentialdiagnose ungenügend! Riegel[1]) hat hervorgehoben, daß beim infrapapillären Carcinom neben den klassischen Symptomen eines dilatierten Magens ein auffallender Wechsel in der Beschaffenheit des Mageninhalts zu konstatieren ist. Man findet den Mageninhalt bald salzsäurehaltig, bald ohne Salzsäure, aber mit reichlicher Gallenbeimengung. Die etwa vorhanden gewesene freie HCl kann durch die Alkalien des Duodenalinhalts neutralisiert werden. Trotz des Fehlens freier HCl wird Hühnereiweiß und Fibrin energisch verdaut (Wirkung des Pankreassekrets), man spricht dann von Duodenalverdauung des Magens. Gelingt es gelegentlich, reinen Mageninhalt ohne Beimengung von zurückgeflossenem Chymus zu erhalten, so wird die HCl-Probe wieder positiv ausfallen; in dem von Ewald beobachteten Fall negativ, weil das Duodenalcarcinom mit Atrophie der Magenschleimhaut kombiniert war. Fenwick[2]) macht darauf aufmerksam, daß bei präjejunalem Carcinom nach scheinbar vollständiger Auswaschung und Entleerung des Magens sich noch ein Sukkussionsgeräusch in umschriebenem Bezirk unterhalb des Nabels auslösen läßt und bei Husten oder Linkslagerung aufs neue Speisereste in den Magen zurücktreten.

Die Darmsymptome sind beim parapylorischen Carcinom nicht typisch. Meläna ist das wichtigste Ereignis, das sich im Darme manifestieren kann. Das periampulläre Carcinom zeichnet sich durch acholische Stühle aus; durch das fehlende Austreten des Pankreassaftes kommt eine mangelhafte Fettspaltung hinzu; vollständiges Fehlen ist nur dann möglich, wenn der Duct. accessorius Santorini nicht gesondert mündet oder ebenfalls stenosiert ist. Das präjejunale Carcinom macht oft die gleichen Symptome, dazu kommen noch die Erscheinungen der Darmokklusion bei fehlendem Meteorismus (leere Därme). Ob Steatorrhoe ein Charakteristikum für

1) Riegel, Deutsche med. Wochenschr. 1890, Nr. 39.

2) Fenwick, Edinburgh Medical journal, october 1901. New Series Vol. X, pag. 316.

Erkrankung des Pankreas ist, bleibt zweifelhaft.[1]) Das Verhalten der Defäkation, bei den Carcinomen des Colons und des Rektums von so großer Bedeutung, tritt hier in den Hintergrund, meist besteht freilich Verstopfung, doch auch im Gegenteil gelegentlich Diarrhoe oder ganz normale Defäkation. Akuter Ileus ist höchst selten wegen der dünnbreiigen Beschaffenheit des Duodenalinhalts. Über das Vorkommen von Lienterie siehe Seite 54.

Der Urin bietet bei abnorm hohem Indikangehalt eine Stütze für die Diagnose Duodenalcarcinom. Jaffe bemerkt, daß bei Okklusion im oberen Darmabschnitt Indikanurie nicht nur stark ist, sondern sich auch schnell einstellt, d. h. am 2. oder 3. Tage bereits eine bedeutende Höhe erreicht. Ist ein Verschluß des Duodenums diagnostiziert, aber keine Erhöhung des Indikangehalts vorhanden, so muß der Sitz der Erkrankung im Pankreas vermutet werden. Denn da das Trypsin von großer Bedeutung für die Indikanbildung ist, wird bei Verschluß des Ausführungsganges des Pankreas die Indikanausscheidung im Harn abnehmen. Nun kann in der Norm, wie Sahli[2]) bemerkt, der Indikangehalt des Harns gering sein oder auch ganz fehlen; deshalb kann auf eine Verminderung des Indikans resp. auf einen Verschluß des pankreatischen Ganges nur dann geschlossen werden, wenn gleichzeitig Verhältnisse vorliegen, welche sonst die Entstehung von reichlichem Indikan begünstigen würden (z. B. Ikterus bei Fleischnahrung). Bei Beurteilung des Indikangehalts des Urins muß man von vornherein sämtliche Fehlerquellen berücksichtigen: Abhängigkeit von der Nahrung, Darmblutungen, peritonitischer Reizung; Verminderung der Indikanausscheidung durch Kalomel und Bismut. subnitr. usw. Bei der Bestimmung „Indikan vermehrt" muß man, wie Serkowski[3]) ausführt, durchaus auf das spezifische Gewicht des Harns achten; wenn es „viel" Indikan (intensive Färbung bei Jaffes Chloroformreaktion) bei 1040 spezif. Gew. gibt, so ist es eine normale Erscheinung. Im Gegen-

---

1) F. Müller, Zeitschr. für klin. Med., Bd. XII, S. 51, 1887. Th. Brugsch, Zeitschr. für klin. Med., Bd. 58, S. 518, 1906. Umber und Brugsch, Über die Fettverdauung im Magendarmkanal usw. Arch. f. exp. Path. und Pharm., Bd. 55, S. 164. Über die physiologischen Verdauungsvorgänge im Darm, siehe Bunge, Lehrbuch d. Physiol. d. Menschen Bd. II, 1905. Über die pathologischen Verdauungsvorgänge im Darm, siehe Krehl, Pathologische Physiologie 1906, Leipzig.

2) Sahli, Lehrbuch der klinischen Untersuchungsmethoden 1905, 4. Aufl., S. 507.

3) Serkowski, Grundriß der Semiotik des Harns 1905, S. 28.

satz weist eine sogar schwache Färbung des Chloroforms bei 1010 auf Indikanvermehrung hin. — Zucker wurde auch bei ausgedehnter Miterkrankung des Pankreas nicht nachgewiesen; zweimal vorübergehende Glykosurie (Schüller, Fall I und Fall Frerichs, meine Tabelle Nr. 17). Bei bestehendem Ikterus zeigen sich dessen Folgen auch im Urin, Gallenfarbstoff wird nachweisbar. Albuminurie ist eine verhältnismäßig häufige Komplikation, wird durch den Ikterus begünstigt (toxische Schädigung).

Den Nachweis des Tumors, der ziemlich versteckt liegt und zu keiner beträchtlichen Ausdehnung gelangt, müssen wir zu den objektivsten Symptomen rechnen, nur gelingt er gerade beim Duodenalcarcinom sehr selten, auch wenn man alle Hilfsmittel der Untersuchung verwertet: Untersuchung nach gründlich entleertem Darm, Patient in horizontaler Lage, Beine etwas flektiert, Bauchhaut mit Öl oder Talkpulver eingerieben, Untersuchung im warmen Bad usw. usw. Gelingt es, einen Tumor zu palpieren, dann stoßen wir erst recht auf Schwierigkeiten, nämlich ihn richtig zu lokalisieren. Die zu berücksichtigende, topographisch so komplizierte Gegend wird von den Franzosen nicht mit Unrecht: „le nid aux cancers viscéraux“ genannt. Rosenheim[1]) gibt folgende Anhaltspunkte: „Liegt der Tumor rechts von der Mittellinie zwischen dem unteren Thoraxrand, dem Nabel und der Gallenblase und ist er im Beginn des Leidens gut beweglich, so sitzt er nahe dem Pförtner in der Pars horizontalis sup. Sitzt aber eine Geschwulst im absteigenden oder unteren queren Schenkel des Duodenums, so liegt sie ebenfalls in dem angegebenen Bezirk, ist aber nur wenig verschieblich,“ auch wenn sie noch nicht durch Weiterwucherung oder Peritonitis adhärent geworden ist. Dies wird durch die bekannte straffe Anheftung des mittleren und unteren Duodenalabschnittes an die hintere Bauchwand bedingt. Nur mit größter Reserve darf aus dem Palpationsbefund ein Rückschluß auf den Ausgangspunkt der Geschwulst gezogen werden. Auch eine Verwechslung mit Aortenaneurysma kann vorkommen, wenn sich die Aortenpulsation auf den Tumor fortpflanzt. Die Deutlichkeit der Palpation zeigt oft auffällige, in kurzen Zeiträumen wechselnde Verschiedenheiten, bedingt durch schwankende Füllung und Überlagerung des Darms durch andere Darmschlingen. Der Tumor kann aber auch ganz

1) Rosenheim. Pathologie und Therapie der Krankheiten des Darms 1893, S. 450.

und gar verschwinden (Fall Butz, Pankreatitis). Das Abdomen selbst ist flach, oft eingesunken, auch wenn sich eine Stenose im unteren Duodenum ausgebildet hat. Über die kühnen, doch erfolglosen Versuche[1]), das Duodenum zu sondieren, können wir hinweggehen. Wird sich in bezug auf die Lokalisation der Stenose vielleicht künftig von der Röntgenoskopie (Fütterung mit Wismutbrei) mehr erwarten lassen? [2])

Die **Diagnose,** Duodenalkrebs intra vitam, bietet Schwierigkeiten verschiedener Art, je nach dem Sitz.

Das parapylorische Carcinom ist, soweit ich die Literatur übersehen konnte, überhaupt noch nie diagnostiziert worden. Die Differentialdiagnose gegenüber dem Pyloruscarcinom ist fast unmöglich. Man sollte glauben, daß die chemische Untersuchung des Magensaftes unterscheidende Merkmale bieten könnte, indem das Duodenalcarcinom einen normalen Befund ergeben würde. Nun wird das parapylorische Carcinom erst bemerkbar, wenn es zur Magenektasie geführt hat, und dann haben wir die Verhältnisse wie beim Pyloruscarcinom. Ist es zur Insuffizienz des Pylorus gekommen, so bilden Duodenum oberhalb der Stenose und Magen eine erweiterte Partie. Czygan[3]) betrachtet das Verhalten der HCl im Mageninhalt für die Differentialdiagnose zwischen stenosierendem Carcinom des Duodenums und des Pylorus für ausschlaggebend. Bei Carcinom des Duodenums will er sogar abnorm hohe HCl-Werte gefunden haben; er spricht aber nur von Carc. duodeni im allgemeinen, ohne zu lokalisieren und ohne zu unterscheiden, ob die Stenose zur Magenerweiterung geführt hat oder nicht. Herz[4]) dagegen sagt: „Bei suprapapillären Duodenalstenosen dürfte sich der Mageninhalt kaum von dem bei Pylorusstenose trennen lassen.“ Ob die peristaltische Welle des Magens, die am Pylorus Halt macht[5]), in vivo den ektasierten Magen von dem dilatierten Duodenalabschnitt trennen läßt, wäre, wenn auch schwierig, doch nicht unmöglich.

Das periampulläre Carcinom, wenn es, wie in der über-

---

1) M. Blanchet, Mémoire sur la possibilité du cathétérisme du duod. usw. Comptes Rendus 1863, t. 57, pag. 331. J. C. Hemmeter, Versuche über Intubation des Duod. Arch. für Verdauungskr. 1896, S. 85—97.

2) s. Sommer, Zur röntgentopographischen Magenanatomie usw. Korrespondenzblatt f. Schweizer Ärzte 1906, S. 673.

3) Czygan, Archiv für Verdauungskr. Bd. III, S. 82.

4) Herz, Deutsche med. Wochenschr. 1896, Nr. 23. Über Duodenalstenosen.

5) W. Wolff, Die Bewegungen des Duodenums, Diss., Giessen 1902.

wiegenden Mehrzahl der Fälle, zum Choledochusverschluß führt, kann dann wohl vermutet werden, doch muß zugegeben werden, daß die Differentialdiagnose gegenüber Pankreascarcinom unüberwindliche Schwierigkeiten bietet, oft noch bei der Autopsie. Unter dem Bilde des Tumorverschlusses des Choledochus verlaufen auch die selteneren Fälle gutartiger Ätiologie, wie narbige Stenosen, Pankreatitis chronica interstitialis; durch die schädlichen Folgen der Gallenstauung kann auch in diesen Fällen Kachexie eintreten. Die wichtigste Differentialdiagnose, die leider fast ausnahmslos zuungunsten des Duodenalcarcinoms zu spät in Erwägung gezogen wird, ist die gegenüber der Cholelithiasis. Die Courvoisiersche Regel[1]) gibt uns da in vielen Fällen einen Anhaltspunkt in der Entscheidung, ob der Verschluß der Gallenwege lithogen oder durch einen Tumor bedingt ist. Ektasie der Gallenblase spricht gegen lithogenen Verschluß, weil Gallensteine in der Regel eine Entzündung verursachen, die bei langem Bestande zur Verdickung der Häute führt, so daß die Gallenblase nachher wenig ausdehnungsfähig ist. Das Courvoisiersche Zeichen ist um so wichtiger, als gerade die Neubildungen der Papille und des Pankreaskopfes am häufigsten unter dem Bilde einer Gallensteinkolik auftreten. Deutlich nachweisbarer Ascites läßt den fast sicheren Schluß auf Tumor zu und bildet dann eine Kontraindikation gegen jeden Eingriff. (Körte, Beiträge zur Chirurgie der Gallenwege usw., Seite 218.)

Handelt es sich darum zu entscheiden, ob der Ikterus auf Verschluß des Duct. choledochus an seiner Einmündungsstelle in den Darm zurückzuführen ist oder ob das Hindernis weiter oben sitzt, so wird man sich der genialen Methode Sahli's[2]), der Untersuchung mittels Glutoiddünndarmkapseln, bedienen. Durch die gleichzeitige Verlegung des pankreatischen Ganges wird die Verdauung der Kapseln gestört, ausgenommen, wenn ein nicht stenosierter Duct. Santorini gesondert mündet. Mittels dieser sinnreichen Methode könnte es ferner manchmal gelingen, die Differentialdiagnose zwischen Pankreascarcinom und präjejunalem oder parapylorischem Carcinom zu klären. Doch nicht in allen Fällen, da auch die metastatischen Drüsen des Duodenalcarcinoms im Pankreaskopf den Duct. pancreat. komprimieren können. Sahli sagt wörtlich: „Das

1) siehe S. 61.

2) Sahli, Lehrbuch der klin. Untersuchungsmeth. 4. Aufl. 1905, S. 444. — S. auch Deutsches Archiv f. klin. Medizin 1898, Bd. 61, S. 445. — Schmieden hat kürzlich (Münch. med. Wochenschrift 1906, S. 2289) den Wert der Glutoidprobe an 2 Fällen wieder demonstriert.

Verfahren gibt namentlich für die Diagnose von Pankreaskrankheiten wertvolle Aufschlüsse. Ich verfüge über mehrere Fälle von Pankreascarcinom, wo der negative[1]) Ausfall der Reaktion die Diagnose dieser Lokalisation des Tumors stützte resp. die Annahme wahrscheinlich machte, daß ein bestehender dauernder Ikterus auf ein Pankreascarcinom zurückzuführen war. Freilich brauchen umschriebene Carcinome des Pankreas den Ausführungsgang der Drüse keineswegs immer zu verschließen, wie ich mich mehrfach überzeugte, so daß also positiver Ausfall der Glutoidreaktion nicht unbedingt gegen Pankréascarcinom spricht."

Das präjejunale Carcinom führt zur infrapapillären Duodenalstenose; diese letztere steht symptomatologisch im Vordergrunde und kann sehr wohl diagnostiziert werden. In der Regel kommt es nicht nur zur Erweiterung der Duodenalpartie oberhalb der Stenose, sondern auch noch zur Magenektasie. Die Magensymptome sind S. 61 und 62 beschrieben. Galliges, nicht fäkulentes Erbrechen auch im nüchternen Zustand, fehlender Meteorismus, zeichnet die infrapapilläre Duodenalstenose aus. Für Duodenalverdauung des Magens spricht die energische Verdauung von Hühnereiweiß und Fibrin (durch regurgitiertes Pankreassekret) bei Fehlen von freier HCl. Konstante Anwesenheit von Galle im Magen bei fehlendem Pankreassekret und negativer Ausfall der Sahlischen Glutoidreaktion würden auf einen den Duct. pancreaticus strikturierenden Prozeß im Pankreas hinweisen, wohin man dann auch die das Duodenum stenosierende Ursache verlegen würde. Hochhaus[2]) hat die hauptsächlichsten diagnostischen Merkmale der Magenerweiterung nach tiefer Duodenalstenose folgendermaßen zusammengefaßt:

„1. reichlicher, galliger Mageninhalt,
2. auffallender Wechsel im Verhalten des HCl-Gehaltes und der Verdauungstüchtigkeit des Magensekrets,
3. reichliches Erbrechen trotz sorgfältiger Magenausspülung,
4. in anamnestischer Beziehung Erkrankung der Gallenwege."

Die Stenosenbildung macht also vor allem Magenerscheinungen. Schwere, akute, ileusartige Anfälle sind äußerst selten wegen der dünnbreiigen Beschaffenheit der Contenta. Die Stenose oberhalb und die unterhalb der Choledochusmündung sind in ihren klinischen

1) Ad. Schmidt verbindet mit dieser negativen Probe von Sahli seine positive Kernprobe; s. „Ein neues diagnostisches Merkmal bei Pankreas-Erkrankungen" in Verhandlg. d. Kongr. f. innere Medizin, 21. Kongr. 1904, S. 335.

2) Hochhaus, Berl. klin. Wochenschr. 1891, S. 413.

Erscheinungen toto coelo verschieden und nach Boas[1]) unter allen Umständen klinisch unterscheidbar. Gegen Pylorusstenose würde sprechen: Konstante Anwesenheit von Galle und Pankreassaft im Mageninhalt, Nachweis von freier HCl im Magen (zeitweise), Fehlen von Sarcine und Hefezellen (?), abnorm hoher Indikangehalt des Urins, mehr oder weniger deutliche lehmige Beschaffenheit des Stuhles (Obstipation). Daß bei starrwandigem Carcinom des Pylorus und Schlußunfähigkeit des Pförtners gelegentlich Rücktritt von Galle in den Magen vorkommt, beweist gar nichts. Das Vorhandensein von reichlicher Galle auch im nüchternen Zustand bei zeitweise positivem HCl-Befund trägt zur Entscheidung bei, ob Pylorus-C., ob infrapapilläres Duodenalcarcinom. Die Differentialdiagnose, ob Stenose des untern Duodenums, ob Stenose im Anfangsteil des Jejunums[2]), dürfte zugunsten der letztern entschieden werden, wenn ein breiiger, fäkulent riechender Mageninhalt erbrochen wird; falls ein Tumor fühlbar ist, dessen Beweglichkeit. Je tiefer die Stenose im Dünndarm sitzt, um so unwahrscheinlicher ist die Entwicklung einer Magendilatation. Meteorismus und verstärkte Darmperistaltik würden gegen Duodenalstenose sprechen; bei Duodenalstenose kann eine etwaige Auftreibung der Oberbauchgegend durch Ruktus oder Erbrechen schnell verschwinden.

Wenn es auch unter reiflicher Abwägung sämtlicher Symptome gelingt, die Diagnose einer Duodenalstenose zu stellen und richtig zu lokalisieren, so wird die Differentialdiagnose zwischen den verschiedenen Ursachen dieser Stenose oft geradezu resultatlos bleiben. Wichtig ist es natürlich, in erster Linie die gutartige Duodenalstenose von der bösartigen zu trennen. Eine sorgfältige Anamnese, Berücksichtigung des Alters, Kachexie mögen gelegentlich die Diagnose entscheiden, oft aber bringt erst der operative Eingriff Aufklärung. Die stenosierende Ursache kann im Duodenum oder außerhalb des Duodenums liegen. Kompression des Duodenums ist bei der fixierten Lage desselben ziemlich häufig. Unter den ätiologischen Momenten der Duodenalstenose wären anzuführen: Narbenbildung nach Geschwüren, akute Obturation durch einen eingeklemmten Gallenstein, Pankreascysten, parapankreatische Abszesse, hämorrhagische Infarkte des Pankreas, irgendwie vergrößerte retroperitoneale Lymphdrüsen, konstringierende Adhäsionen, z. B. nach lokaler,

1) Boas, Deutsche med. Wochenschr. 1891, S. 872.

2) Riegel, Deutsche med. Wochenschr. 1890, S. 861. Zur Kasuistik und Symptomatologie der Dünndarmcarc.

von Pericystitis fellea ausgehender Peritonitis, Duodenalverschließung durch das Mesenterium des herabgesunkenen Dünndarms.

Ob eine Neubildung vom Duodenum oder von seiner Umgebung ausgeht, bietet große differentialdiagnostische Schwierigkeiten. In einem Falle der Kußmaulschen Klinik[1]), wo die permanente Anwesenheit von Galle und galligen Massen bei der Ausheberung konstatiert wurde, hatte man die Diagnose auf eine in der Pars horiz. inf. gelegene Stenose intra vitam richtig gestellt, man nahm als Ursache ein Carcinom des Duodenums an. Bei der Sektion fand man ein Sarkom der retroperitonealen Lymphdrüsen, welches das Duodenum in seinem unteren Teil völlig platt gedrückt hatte. — Bei der gegenwärtig immer noch herrschenden Meinung von der Häufigkeit des primären Carcinoms im Pankreaskopf ist dieses eine beliebte Diagnose, auch noch bei der Probelaparotomie. Es muß allerdings zugegeben werden, daß oft nur eine genaue mikroskopisch-topographische Untersuchung des Tumors und seiner Umgebung Aufschluß gibt. Um so mehr muß es als Unfug bezeichnet werden, wenn ein Tumor, der bei der Laparotomie „hinter dem Magen liegend" palpiert wurde, nun als primäres Pankreascarcinom veröffentlicht wird. Wird doch der Tumor im Pankreaskopf[2]) oft nur von carcinomatösen Lymphdrüsen gebildet, oder es ist überhaupt nur eine interstitielle Pankreatitis (Riedel[3])) vorhanden.

Da die **Therapie** der Duodenalstenose nur eine chirurgische sein kann, darf in zweifelhaften Fällen stets die diagnostische Probelaparotomie empfohlen werden, da dieser eventuell gleich die Radikal- oder Palliativoperation angeschlossen werden kann. Doch wird auch die Laparotomie nicht immer vor Fehldiagnosen schützen.

Bei der infausten Prognose des Duodenalcarcinoms muß der Chirurg so früh wie möglich eingreifen. Wenn auch das Carcinom nicht genau zu lokalisieren oder die Ursache der Duodenalstenose

---

1) A. Cahn, Berliner klin. Wochenschr. 1886, Nr. 22. Über die Diagnose der Verengerung des unteren Teils des Duodenums nebst Bemerkungen über das Zurücktreten von Darminhalt in den Magen und den Nutzen der Magenausspülungen bei Ileus.

2) Fuchs, Über carcinomatöse Erkrankungen der Bauchspeicheldrüse. Diss., Breslau 1904.

3) Riedel hat zuerst (Berl. klin. Wochenschr. 1896, Nr. 1) darauf hingewiesen, daß Pankreasverhärtungen nach Ableitung der Galle durch Cholecystostomie oder Cholecystenterostomie (Entfernung der Steine) zurückgingen und Heilung eintrat.

nicht eruierbar war, muß die Laparotomie doch vorgenommen werden. Die seltenen akuten Fälle einer Duodenalstenose verlangen natürlich ohne Aufschub chirurgische Hilfe. Obwohl die periampullären Carcinome schon recht früh Symptome machen, kommen sie doch selten rechtzeitig in chirurgische Behandlung; sie werden als Cholelithiasis monatelang hingeschleppt, kommt es endlich zur Operation, so kann es erst noch passieren, daß das Duodenalcarcinom übersehen wird, besonders wenn zufällig das Carcinom mit eingekeiltem Stein zusammentrifft. Bei einem chronischen Ikterus, der auf eine Verstopfung des Choledochus hindeutet, soll spätestens nach 3 Monaten seit Beginn des Ikterus operiert werden (Kehr, Die in meiner Klinik geübte Technik der Gallensteinoperation usw. 1905, S. 330). Mit dieser Forderung Kehr's dürfte wohl die äußerste Grenze gezogen sein (s. auch Kehr, Münch. med. Wochenschr. 1902, S. 1692). Ist die Radikaloperation eines periampullären Carcinoms nicht mehr ausführbar, so bringt die Cholecystenterostomie als Palliativoperation immer noch Vorteile und vermag das Ende etwas hinauszuschieben. Die Kranken erliegen ja sonst meist der Cholämie, der Cholangitis und deren Folgen. In der mir zugänglichen Literatur fand ich nur 5 Radikaloperationen mitgeteilt. Czerny[1]) hat ein Carcinom des duodenalen Choledochusendes transduodenal entfernt, der Tumor war noch klein, hindernde Verwachsungen nicht vorhanden, aber die Radikaloperation war doch zu spät gewesen, die Obduktion zeigte schon Metastasen in der Leber. Der chronische Ikterus kann zur hämorrhagischen Diathese, er kann ferner zu Gewebsveränderungen führen, welche das Platzen von Nähten begünstigen. Faktoren, die einen Erfolg der Operation vereiteln können, wie im Falle Czerny. In einem zweiten Falle der Heidelberger Klinik trat nach transduodenaler Resectio papillae Vateri et pancreatis wegen Carcinom (Arnspergers Fall 28) Exitus ein infolge Nachblutung ausder Pankreaswunde.

Halsted (John Hopkins Hosp. Bullet. Nr. 106, Jan. 1900) ist einmal die Operation gelungen, jedoch ohne daß dauernde Heilung erreicht wurde. Es handelte sich um ein sehr kleines Carcinom des Divert. Vateri. Er entfernte ein Stück vom gemeinsamen Gallengang, ein Teil vom Duodenum und ein schmales Stück vom Pankreaskopf (zit. nach Körte, Beiträge zur Chirurg. der Gallenwege und der Leber. S. 218.)

1) Schüller, Zur Kasuistik und Chirurgie des primären Carcinoms der Papilla Vateri, Fall I. Bruns Beiträge zur klin. Chirurgie 1901, Bd. 31, S. 687.

Ein präjejunales Carcinom hat Syme[1]) mit Erfolg radikal exstirpiert. — Kann der Tumor, der das Duodenallumen einengt, nicht mehr entfernt werden, so vermag die Gastroenterostomie wenigstens die Darmstenose zu kompensieren. Im Falle Butz[2]) wurde bei einem Carcinom der Papille durch Cholecystoduodenostomie der Galle wieder Abfluß verschafft, der Ikterus verschwand, der Prozeß im Duodenum ging unterdessen weiter, es kam zur Duodenalstenose und $^1/_4$ Jahr nach der ersten Operation wurde dann die Gastroenterostomie nötig. Nach einem weiteren Vierteljahr erlag die Kranke der Kachexie. Es genügt also nicht, die zurzeit bestehende Behinderung des Gallenabflusses zu beseitigen, sondern man muß jetzt schon mit der künftig eintretenden Darmstenose rechnen und die Gastroenterostomie noch hinzufügen.

Erst kürzlich (13. November 1906) hat Cordua[3]) im ärztlichen Verein in Hamburg eine 41jährige Patientin, die an einem Carcinom der Papilla duodenalis gelitten hat, vorgestellt. Die klinische Diagnose war auf Choledochusverschluß lithogenen Ursprungs gestellt. Das zehnpfennigstückgroße carcinomatöse Geschwür wurde exstirpiert, der Duct. choledoch. in die hintere Wand des Duodenums eingenäht. Nach Schluß des Duodenums wurde die Gallenblasenexstirpation und eine Gastroenterostomie zur Entlastung des Duodenums hinzugefügt. Die ad extremum abgemagerte Frau hat sich ausgezeichnet erholt und erheblich an Gewicht zugenommen.

Nach besserer Kenntnis der Duodenalcarcinome, besonders nach möglichster Förderung der Frühdiagnose, dürfte auch die Duodenalchirurgie einen segensreichen Aufschwung nehmen und dann der Chirurgie des Magens und derjenigen der Gallenwege ebenbürtig zur Seite stehen.

Fälle aus der pathologisch-anatomischen Anstalt der Universität Basel. (1874—1906).

Von den 9 hier mitzuteilenden Fällen gehören 5 dem weiblichen und 4 dem männlichen Geschlechte an, im Alter von 39 bis 87 Jahren; 2 Fälle saßen über der Papille (siehe Abbildungen), 3 hatten ihren Sitz in der

1) Syme, G. A., The Lancet 1904, pag. 148. Carc. of the duodenum, recovery.

2) Butz, Über Duodenalkrebs und seine Komplikationen (Pankreatitis). Diss., Greifswald 1900.

3) Münchener med. Wochenschrift 1906, S. 2324.

Gegend der Papille und 4 unterhalb der Papille. Die klinische Diagnose im Falle I (parapylorischer Sitz) war „stenosierendes Pyloruscarcinom“ (wurde bei der Operation als Pankreascarcinom angesprochen). Die 3 periampullären Carcinome zeigten alle Ikterus und kamen unter der Diagnose Carcinoma hepatis, im Fall III wurde auch an Pankreascarcinom gedacht. Die 4 präjejunalen Carcinome imponierten als Tuberculosis peritonei, als Carcinosis, als fragliches Carcinoma ventriculi; Fall VII machte überhaupt keine Symptome. Ein Tumor war in 3 Fällen (von 9) zu fühlen. Bei den 3 periampullären Carcinomen wurden nur in einem Falle (Fall III) Konkremente in den Gallenwegen notiert; in den 3 periampullären Fällen war die Gallenblase ektasiert, ebenso Duct. choledochus und Pankreasgang. Eine Abbildung von Fall III findet sich in Kaufmann, Lehrbuch der speziellen pathologischen Anatomie. III. Auflage, S. 573. In diesem Falle war es noch zu einer ausgebreiteten Fettnekrose gegekommen. Ungefähr 8 Jahre ante exitum war Fall IV wegen Rektumcarcinom und (mehrere Male nachher) wegen lokalen Rezidiven operiert worden; bei der Sektion konnte im Rektum nichts Carcinomatöses konstatiert werden; im Duodenum fand sich ein gürtelförmiger Tumor, der wohl als primär angesehen werden muß. Was die Metastasen unserer Duodenalcarcinome anbetrifft, so war die Leber in den 9 Fällen 7 mal betroffen, die Lungen 4 mal, das Peritoneum 2 mal, Wirbelsäule einmal und einmal der rechte Hoden. Als interessanter Nebenbefund wies Fall V ein Pankreas accessorium jejuni auf (auch Nebenmilzen).

Fall I. Die Patientin E. B., 64 Jahre alt, wurde am 15. Januar 1906 in die chirurg. Klinik aufgenommen.

Anamnese: Patientin war früher nie ernstlich krank. Seit ca. 3 Wochen leidet Patient an Magenbeschwerden. Sie hat das Gefühl, als ob ihr etwas schwer im Magen liege. Pat. nahm ein Abführmittel, ohne Erfolg. Seit 14 Tagen fortwährend Sodbrennen, Aufstoßen und hier und da Erbrechen. Diese Beschwerden stellten sich nach jeder Mahlzeit ein, auch nachdem Pat. seit einigen Tagen nur flüssige Nahrung zu sich nimmt. Pat. ist in letzter Zeit sehr abgemagert und schwach geworden. Stuhlgang anfangs obstipiert, in den letzten Tagen normal. Schmerzen im Abdomen nehmen zu. Pat. wird mit der Diagnose Ileus in die Klinik geschickt.

Status praesens: Temp. 36,1 ^{0} C, Puls 95, (15. I. 1906.) Hochgradig abgemagerte, verfallen aussehende Pat. Augen tief liegend. Haut in großen Falten abhebbar. Zunge schmutzig gelblich-grau, dick belegt. Links Supraclaviculardrüsen leicht vergrößert. Lungen ohne Besonderheiten. Herzdämpfung nicht vergrößert, Töne rein, Aktion unregelmäßig. Puls irregulär und inäqual, öfters aussetzend. Abdomen etwas vorgewölbt, weich. Bei Palpation ausgedehntes Schwappen und Plätschern. Nirgends druckempfindlich. Keine abnorme Resistenz wahrnehmbar. Der schwappende Sack hat die Gestalt des Magens; er reicht bis zur Symphyse. Nach Magenspülung kein Plätschern mehr im Bauch; man fühlt die Wirbelsäule mit der Aorta bequem durch. Rechts vom Nabel in der Pylorusgegend fühlt man einen 2 Frankstück großen, derben Tumor; nicht druckempfindlich; dieser ist gegen seine Umgebung verschieblich. Leber- und Milzdämpfung nicht vergrößert. Harnblase leer.

Diagnose: Stenosierendes Pyloruscarcinom.

Eingetreten 15. I. 06 abends 9 Uhr. Pat. bricht fortwährend, sieht kollabiert aus. Magenspülung. Kochsalzinfusion intravenös 1500 ccm. Kampferinjekt.

16. I. Pat. sieht morgens ziemlich gut aus, hat nicht mehr erbrochen. Puls ziemlich kräftig. Kochsalzinfusion 1500 ccm. Abends Magenspülung, fördert wie gestern viel bräunliche, kaffeesatzartige Flüssigkeit hervor. — Ölinjektion subkutan 50 ccm.

17. I. Vorbereitung zur Operation. Kochsalzinfusion subkutan 1000 ccm. Magenspülung auf dem Stülptisch. — Morph. 0,01.

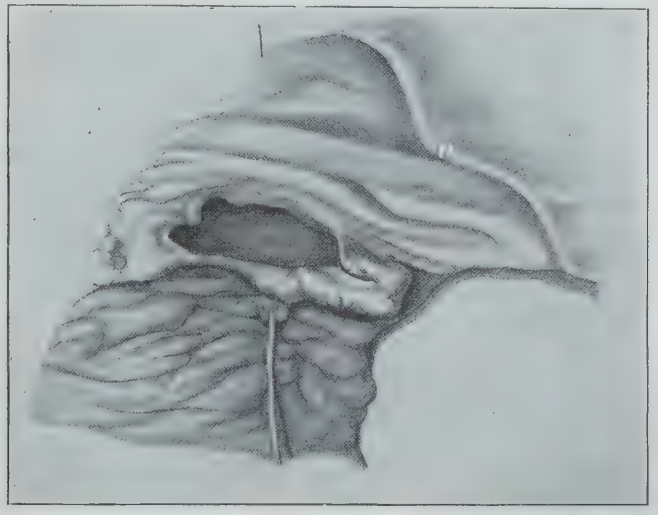

Fig. 1.

Sonde im Duct. choledochus. P = Pylorus.

12 Uhr mittags Operation: Schnitt in der Mittellinie zwischen Proc. xiph. und Nabel; Eröffnung der Bauchhöhle, Hervorziehen des Magens. Abtasten desselben ergibt keinen Tumor in der Pylorusgegend, nur auf der Serosa finden sich einige Carcinomknötchen; ebenso auf der Serosa des Colon transversum. Die Gallenblase ist gut faustgroß, prall gespannt, durchscheinend. Hinter dem Magen in der Gegend vom Pankreaskopf fühlt man einen derben, hühnereigroßen Tumor. Beim Auseinanderheben der Eingeweide ist der Pylorus bei Druck auf den Magen für Gase gut durchgängig. Man nimmt deshalb an, daß ein Pankreascarcinom den Cysticus komprimiert, daß dasselbe von hinten und die hydropische Gallenblase von vorn auf den Pylorus drückt und so die Symptome einer Pylorusstenose verursacht. Man schreitet nun zur vordern Gastroenterostomie; eine ca. 60 cm unterhalb des Duodenums gelegene Dünndarmschlinge wird hinten durch doppelte, vorn durch dreifache Serosanaht und einfache Schleim-

hautnaht mit dem Magen vereinigt. Nach Eröffnung des Darmlumens wird in jeden Schenkel ein halber Murphyknopf gebracht und nach Vollendung der Gastroenterostomie der zuführende mit dem abführenden Dünndarmschenkel durch den Knopf vereinigt. Über den Knopf wird noch eine fortlaufende zirkuläre Seidennaht gelegt. Nach Vollendung der Enteroanastomose stellt sich heraus, daß dieselbe etwas zu nahe am Magen liegt und der abführende Schenkel der Gastroent. etwas gezerrt und gedreht ist. Durch einige Seidenknopfnähte versucht man, die Drehung aufzuheben, doch gelingt dies nicht recht. Man macht deshalb noch eine Jejunostomie, indem man ein Gummirohr in den obern Dünndarm einführt und dasselbe in einem durch Zusammennähen der Serosa gebildeten 6 cm langen Kanal nach außen leitet. Dann Vernähung der Serosa des Dünndarms mit dem Peritoneum parietale durch Seidenknopfnähte. Verschluß der Bauchdecken durch 3 Silbernähte und Seidenknopfnähte, Haut mit Draht. — Nach der Operation hat Pat. einen ordentlichen Puls. Eingießen von 0,7 Infus. fol. digitalis mit 1 l warmer Na-Cl-Lösung in das Rohr der Jejunostomie.

18. I. Pat. ist unruhig. Puls klein und weich. Coffeininjekt. Temp. 37,5 °. Die Därme sind noch schwappend gefüllt; kein Erbrechen. Im Laufe des Nachmittags wird der Puls schlecht, oft nicht mehr fühlbar. Exitus abends $5\frac{1}{2}$ Uhr. —

Sekt.-Protokoll Nr. 43, 1906. Die stark abgemagerte Leiche kommt mit der Diagnose: Carcinom des Pankreas, Hydrops der Gallenblase, Kachexie, Gastroenterostomie, Jejunostomie auf den Sektionstisch, am 19. Januar vormittags 10 Uhr.

Wesentlicher Befund: Status post gastroenterostomiam et jejunostomiam, Carcinoma duodeni, Kachexia, Metastases carc. lymphogland. regionalium, hepatis, columnae vertebr. (V.—VIII. V. dors.) Scoliosis col. dors. Cholelithiasis, Cholecystitis chronica, Hydrops vesicae felleae, Atrophia pancreatis, Ectasia duct. Wirsungiani et duct. choledochi. Emphysema et oedema et hypostases pulmonis utriusque. Tuberculosis inveterata pulm. dextr. Bronchopneumonia incipiens lobi inferioris sinistri. Atrophia fusca cordis. Atrophia renum et lienis senilis. Hydrosalpinx sin. et Hydrometra senilis. Polyposis endometrii. Atrophia ovariorum. Oophoritis vetus dextra cum adhaesione ovar. ad process. vermiform.

Länge 154 cm, Gewicht 38,9 kg. Mittelgroße weibliche Greisenleiche, ziemlich stark atrophisch, Haut schlaff, Brüste senil. Muskulatur überall stark atrophisch, gelblichbraun, zerreißlich. Lendenwirbelsäule skoliotisch. Totenstarre an den untern Extremitäten vorhanden. Abdomen etwas aufgetrieben. In der Mittellinie unterhalb des Processus ensiformis bis zum Nabel eine 10.5 cm lange mit Draht und Faden vernähte Operationswunde, an deren unterem Ende ein geknüpftes Drainrohr herausschaut. Dasselbe führt in eine hier angenähte Dünndarmschlinge.

Gehirnsektion ergibt keine Veränderungen.

Brust: Zwerchfellstand rechts 4., links 5. Rippe. Im Thorax liegen vor beide Lungen, die sich in der ganzen Mittellinie berühren, den Herzbeutel vollständig verdecken. Pleurahöhlen enthalten keine Flüssigkeit.

Herz von entsprechender Größe. Epikard ziemlich fettreich. Rechter Ventrikel enthält Cruor und Speckhaut, die sich in den rechten Vorhof

fortsetzen. Endokard glatt. Pulmonalklappen zart, diffus rot imbibiert. Pulmonalis ohne Besonderheiten. Tricuspidalis knapp für 3 Finger durchgängig, Klappengewebe o. B. Herzohr leer. Muskulatur braunrot, mäßig stark entwickelt. Linker Ventrikel gut kontrahiert, leer. Endokard etwas verdickt. Aortaklappen an der Basis verdickt. Aortenintima o. B. Mitralis für 2 Finger durchgängig. Klappengewebe etwas verdickt. Vorhof bietet keine Veränderungen. Foramen ovale geschlossen. Muskulatur auf Schnitt braun, trocken. Coronararterien ziemlich weit klaffend, o. B.

Halsorgane: Zungentonsille ziemlich stark entwickelt. Gaumentonsillen atrophisch. Pharynx- und Ösophagusschleimhaut dunkelblaurot. Im Ösophagus zahlreiche Epithelverdickungen, im obern Teil einige erweiterte Venen. In der Höhe der Bifurkation an der vordern Wand ein etwa für einen Kirschkern durchgängiges blasses Divertikel. Schleimhaut des Kehlkopfs blaß. Trachea wird durch einen rechtsseitigen Strumaknoten ziemlich stark komprimiert und nach links gedrängt. Der betreffende Knoten, über gänseeigroß, enthält nur in den Randpartien wenig normales Parenchym, sonst besteht er aus zahlreichen, zum Teil cystisch, hämorrhagisch umgewandelten Kolloidknoten. Der anderseitige Lappen ist nicht ganz hühnereigroß, von schlaffem, weichem Parenchym gebildet. Ductus thoracicus weit, frei von Tumor.

Brust: Lungen beiderseits sehr voluminös, stark flaumig. Unterlappen dunkelblaurot. Linke Lunge auf Schnitt Oberlappen blaß braunrot, Lunge überall lufthaltig. Unterlappen sehr feucht, überall entleert sich auf Druck viel dunkle, blutige Flüssigkeit, an einzelnen Stellen springen kleine Herdchen etwas vor, trockener als ihre Umgebung, sinken in Wasser unter. Bronchien stark gerötet, namentlich in den untern Partien sehr viel blutige Flüssigkeit enthaltend. Hilusdrüsen stark anthrakotisch, vergrößert, nirgends Kalk.

Rechte Lunge äußerlich wie linke. Auf Schnitt Oberlappen stark lufthaltig. Unter-Lappen dunkel, sehr viel schaumiges Blut entleerend, nirgends pneumonische Stellen. Bronchien sehr stark gerötet. Hilusdrüsen stark anthrakotisch; in einer kleinen Drüse ein kleiner, kreidiger Herd. — Im 5.—8. Brustwirbel grauweiße Tumormetastasen. Die oben erwähnte Skoliose sitzt im 5. Brustwirbel, der rechts etwas eingeknickt erscheint.

Bauch: Bei Eröffnung des Abdomens liegt unter dem rechten Rippenbogen ein Stück Leberlappen, mit verschiedenen Knoten bedeckt, vor. Nach rechts überragt die gut apfelgroße, prall gespannte Gallenblase den Rippenbogen beträchtlich. An ihrer Spitze eine Adhärenz mit der Flexur des Colons. Die ganze linke Bauchseite wird bis hinab auf die Beckenschaufel eingenommen von dem sehr stark geblähten und gefüllten Magen, derselbe mißt 32 : 10 cm. Der Pylorusteil steigt von unten ungefähr in der Mittellinie des Bauches nach oben. Duodenum verschwindet unter der Leber; oberhalb des Pylorus ist eine Schlinge des Jejunums an den Magen angenäht. In kurzer Entfernung von dieser Stelle ist zwischen den beiden Schenkeln dieser Schlinge nochmals eine Anastomose angebracht (in welcher ein Murphyknopf zu fühlen ist). Vor dieser Anastomose ist der eine Schenkel ungefähr um eine halbe Tour gedreht. Am andern befindet sich in der Serosa des Darmes eine Naht. Der abführende Schenkel ist 20 cm

unterhalb der Anastomose an der Bauchwand angenäht, in diesem Schenkel steckt das oben erwähnte Drainrohr. Nach unten und rechts liegt der ganz atrophische, kontrahierte Dünndarm und das Cöcum. Processus vermiformis 12 cm lang, durchgängig, mit seiner Spitze am rechten Ovarium adhärent. In der Bauchhöhle in der Nähe der Gallenblase ein Corpus librum von Bohnengröße. — Milz 9 : 6 : 2 cm, Konsistenz zäh, Kapsel leicht runzlig. Auf Schnitt Pulpa dunkelrot; namentlich die Trabekel sehr deutlich sichtbar. — Leber 23 : 26,5 : 6 cm. Oberfläche glatt, in beiden Lappen zahlreiche bis erbengroße, flache, weiße, derbe Tumorknoten. Leber auf Schnitt deutliche Zeichnung. Farbe des Parenchyms dunkelbraunrot. Überall springen auf Schnitt die erwähnten Tumorknoten hervor. — Magen sehr weit, bis 3 Liter haltend. Schleimhaut graubraunrot, 4 cm oberhalb des Pylorus ist die oben erwähnte Gastroenterostomie. Pylorus weit, o. B. Gleich unterhalb desselben sitzen im Duodenum in der Wand einige derbe weiße Knötchen (mikroskopisch zwischen Muskelschicht und Serosa Metastasen). 3,5 cm unterhalb des Pylorus eine starke Stenose, bedingt durch ein fast vollständig zirkulär verlaufendes Geschwür (s. Fig. 1, S. 73), das breite, schwielige Ränder hat, und auf dessen Grund mißfarbene, dem Pankreas ähnlich sehende Tumormassen sichtbar sind. Der Tumor steht mit dem Pankreas in enger Beziehung. Das Geschwür hat in der Querrichtung des Darms eine Länge von 4,5 cm. Gleich unterhalb desselben mündet die Papille, die für die Sonde durchgängig ist, nachdem man einigen Widerstand in Tumorhöhe überwunden hat. Duct. choledochus stark erweitert. Gallenblase stark hydropisch, darin ca. 50 schwarz und gelb facettierte Gallensteine. Schleimhaut o. B. — Pankreas atrophisch, ziemlich viel Fett enthaltend. Duct. Wirsungianus stark ektasiert, viele Maschen bildend. — Beide Nieren außerordentlich klein, Kapsel ziemlich leicht abziehbar. Oberfläche leicht granuliert. Konsistenz ziemlich zäh. Auf Schnitt Rinde sehr schmal. Pyramiden o. B. Farbe blaßbraunrot. Nebennieren flach, o. B. — Blase ziemlich weit, enthält etwas eitrigen Urin. Schleimhaut ziemlich stark gerötet, sonst o. B. An Hals und Urethra verschiedene variköse Venen. Blasen- und Parametralplexus größtenteils thrombosiert. — Vagina weit, schlaffwandig. Orific. ext. geschlossen. Cervix lang, Corpus kuglig, entleert beim Einschneiden ziemlich viel braunen Schleim. An der Hinterwand ein haselnußgroßer, blauroter Polyp, an der Seitenwand mehrere kleinere. R. Ovarium vollständig atrophisch, in narbigem Gewebe, linkes Ov. noch etwas größer, ebenfalls stark atrophisch. Links eine Hydrosalpinx mäßigen Grades. Darmschleimhaut im obern Teil stark gerötet und geschwollen, sonst o. B.

Ergebnis der histologischen Untersuchung.

Der Randwulst des Geschwürs zeigt auf einem Schnitte, der der Peripherie des Wulstes in der Längsrichtung des Darmes entnommen ist, das typische Bild eines Adenocarcinoms, das in die Tiefe bis in die äußeren Schichten der innern Muscularis gewuchert ist. Die drüsenähnlichen Bildungen sind zum Teil zu kleinen Cysten umgewandelt; in das Lumen springen sich verzweigende Bindegewebssepten vor; überall sind die Drüsenlumina ausgekleidet von einem meist einschichtigen Cylinderepithel-

saum, nirgends Becherzellen. Der Epithelsaum zeigt hier zylindrische, dort mehr kubische Zellen, deren Kerne oft eine etwas ungleichmäßige Lagerung, verschiedene Gestalt, bald mehr stäbchenförmig, bald mehr rund, und auch verschieden intensive Färbbarkeit zeigen. Trotz der scheinbaren Regelmäßigkeit bei schwacher Vergrößerung offenbart sich bei stärkerer Vergrößerung eine kolossale Polymorphie. Das Wachstum ist ein überstürztes, wie in schnell wachsenden Eierstockstumoren erhebt sich das Epithel oft in Epithelknospen. Das Stroma besteht aus wenig Bindegewebe ohne bestimmte Anordnung; am Rande der Drüsenwucherung kleinzellige Infiltration. Die Schleimhaut, die über den Wulst hinwegzieht, zeigt noch die Reste der vielfach durchbrochenen Muscularis mucosae. Gegen das Darmlumen hin stehen auf der Höhe des Wulstes nekrotische Zottenreste, an deren Basis die Drüsenwucherung beginnt, die in der Form und Größe an unregelmäßig gewucherte Lieberkühnsche Drüsen denken lassen, der Übergang in diese vollzieht sich am Rande gegen die gesunde Partie auch nur allmählich. Bemerkenswert ist noch, daß eine Gruppe Brunnerscher Drüsen noch eine Strecke von $2^1/_2$ mm den Wall hinaufreichen, und, wie bekannt, ebenfalls die Muscularis mucosae durchbrechen. Die Brunnerschen Drüsen zeichnen sich scharf ab von der Umgebung, die tumorwärts kleinzellig infiltriert ist.

Ein Schnitt durch die Mitte des Geschwürs in der Längsrichtung des Darms zeigt von dem beidseitigen Randwulst abfallend an Stelle der Schleimhaut eine kernlose, nekrotische Schicht; die Muscularis mucosae ist nicht einmal mehr angedeutet. Verfolgen wir nun die Partie des Geschwürsgrundes in die Tiefe, so kommt zunächst eine Partie ziemlich straffaserigen Bindegewebes, meist senkrecht gegen das Lumen ziehend; zwischen den Bindegewebsfasern verschieden intensiv gefärbte Kernschollen und Detritusmassen. Deutliche Drüsenschläuche werden erst in einer Tiefe sichtbar, deren Entfernung vom Darmlumen etwa der Dicke der Mucosa im normalen Bezirk entspricht. Die Wucherung reicht dann in die Tiefe bis nahe an die Pankreasläppchen, an der Grenze sind Reste der Muskelschicht sichtbar, auch hier fällt das Vorwiegen der Bindegewebsfasern auf. Die atypische Drüsenwucherung ist eine reichliche und kompliziert durch vielfache Septenbildung und Verzweigungen, das Lumen ist hier und da ausgeweitet. Der Epithelsaum ist analog dem beim Randwulst beschriebenen. Im Zwischengewebe nahe der nekrotischen Schicht oft kleinzellige Infiltration. Zwischen den Pankreasläppchen reichliche Bindegewebsbildung.

Der auffallende Bindegewebsreichtum des Geschwürsgrundes mußte die Vermutung nahe legen, daß hier ein Carcinom auf dem Boden eines Ulcus simplex entstanden ist, doch läßt sich diese Vermutung nicht zur Gewißheit erheben, da ja auch durch die Cholelithiasis in diesem Falle eine Ätiologie für die Bindegewebsbildung in der Umgebung des Duct. choledochus (wie es für die interstitielle Pankreatitis im Kopfteil längst bekannt) geschaffen.

Die Untersuchung einer Lebermetastase ergab ähnliche Drüsenimitationen wie im Primärtumor, doch treffen wir hier öfters Becherzellen an und im Drüsenlumen eine homogene, schleimige Substanz. Der Epithelsaum zeigt an einigen Stellen eine tadellose Regelmäßigkeit, an andern Stellen dagegen eine ganz bedeutende Polymorphie. Das feinfaserige

Zwischengewebe ist spärlich. Am Rande der Metastase hier und da eine Andeutung eines Infiltrationswalles. Die umgebenden Leberzellbalken sind dicht zusammengedrängt; um die Gallengänge und Pfortaderäste ist eine geringe herdweise Infiltration mit Rundzellen aufgetreten; ferner finden sich Ablagerungen von grünlichbraunem, fein- und grobkörnigem Pigment im Lebergewebe.

Fall II. Witwe M. W., 40 Jahre alt, tritt am 16. Februar 1884 in die medizinische Klinik ein.

Anamnese: Vater der Pat. starb an einem Herzleiden, die Mutter lebt und ist gesund; alle 4 Geschwister gesund. Pat. war bis vor ca. 1 Jahr stets gesund. Anfangs hatte sie 2—3 Monate lang heftige Diarrhöen, dann Appetitlosigkeit und Schmerzen in der Lebergegend. Bald darauf starkes Jucken der Haut, dann bemerkte sie auch die gelbliche Verfärbung der Haut; exquisit gelbgrün erst seit 4—5 Wochen. Sie will früher nie ikterisch gewesen sein, wohl aber habe sie oft Diarrhöen gehabt. Seit ca. 3 Monaten sind die Schmerzen heftig und seit ungefähr 7 Wochen ist das Abdomen aufgetrieben. Hier und da Nachtschweiße und Husten, nie Blut im Auswurf. Letzte Geburt vor 4 Jahren, von normalem Verlauf. Stuhlgang täglich, grau gefärbt.

Status praesens: Temperatur 35°. Puls 60—66, nicht ganz regelmäßig. Patient hochgradig ikterisch, und zwar sind nicht nur die Schleimhäute gelblich, sondern der ganze Körper. Zunge stark belegt, trocken, gelb verfärbt. Appetit gering. Lunge: Schall beiderseits vorn oben ohne Differenz. Atemgeräusch scharf vesikulär, Exspirium etwas verlängert. Untere Grenze an der 5. Rippe. Lungenstatus der Rückenseite nicht aufgenommen, da Pat. zu schwach, um sich aufzurichten. Herz ohne Besonderheiten.

Abdomen stark aufgetrieben, prall gespannt, an den seitlichen Partien etwas freie Flüssigkeit. Leber in toto stark vergrößert, 3—4 Querfinger unter dem Rippenrand. Das Scrobiculum cordis stark hervorgewölbt. An der Oberfläche der Leber mehrere harte, ungleich große Knoten leicht fühlbar. Im Urin Eiweiß und viel Gallenfarbstoffe. Puls sehr langsam. Cheyne-Stokessches Phänomen.

Diagnose: Carcinoma hepatis.

17. II. Exitus letalis.

Auszug aus dem Sekt.-Protokoll Nr. 56. 1884. Die Sektion fand am 18. Februar im Sektionskurs 2 Uhr nachmittags statt.

Wesentlicher Befund: Carcinom des Duodenums, der Lymphdrüsen, der Leber, der Lunge. Endocarditis verrucosa mitralis et aortica, Thrombose der Vena cruralis dextra, hämorrhagische Infarkte der rechten Lunge, hämorrhagische Erosionen des Magens und des Duodenums. Hydrops. Anasarka. Perimetritis chronica. Fibroma molle pendulum lab. maj. sin. —

Haut zitronengelb, Konjunktiven gelb, Panniculus gut erhalten, ikterisch.

Abdomen: In der Bauchhöhle ca. 1 Liter einer braunroten, trüben Flüssigkeit. Die Leber überragt mehr als handbreit den Rippenbogen und ist besetzt mit zahlreichen bis handtellergroßen, flach prominierenden, zitronengelben Knoten. Milz etwas vergrößert, schmutzig rotbraun, derb. Am Rand zahlreiche rote Knötchen und Cysten. Jejunum, Ileum, Dick-

darm in der ganzen Länge ohne Geschwür. Im Rektum lehmfarbene Fäces. Duodenum Schleimhaut mit mehreren bis mandelgroßen hämorrhagischen Erosionen mit schwarzer Basis. Die Einmündungsstelle des Duct. pancreaticus enthält eine bohnengroße rötliche, weiche Masse (teleangiektatisches Papillom mit Zylinderepithel). Diese Masse hängt zusammen mit einer 5 Frankstück großen flachen, etwa 5 mm dicken Geschwulst, welche die ganze Dicke des Darms durchsetzt. Mikroskopisch: Zylinderzellencarcinom. Auch die Pars interstitialis ductus choledochi ist daran beteiligt. Duct. choledochus sehr weit (Maximum 27 mm), enthält grünen Schleim. Gallenblase vergrößert, Schleimhaut verdickt, rötlich, kein Carcinom. Keine Steine. — Leber sehr groß, schwer. Auf Durchschnitt zahlreiche bis hühnereigroße Knoten, einige erweicht. Tumoren der Leber mikroskopisch ebenfalls Zylinderzellencarcinom. Pankreas zeigt in der ganzen Länge abwechselnd rötliche und derbe weiße Läppchen. Weiße Knoten am reichlichsten im Kopf. Mikroskopisch überall Pankreasstruktur, Stellen grobkörnig, hier und da fettig degeneriert. Duct. pancreaticus im Kopfteil sehr weit, 26 mm, dickwandig, auf der Innenfläche stecknadelkopfgroße, rötliche Wärzchen. An der Einmündungsstelle die oben beschriebene bohnengroße, rötliche, weiche Masse (teleangiektatisches Papillom mit Zylinderepithel, mit dem Carc. duodeni zusammenhängend). Portaldrüsen groß, grünlich, die eine walnußgroß, weißlich, eiterartig erweicht. Vena portarum enthält ein gelbes, zentral erweichtes, mit der Wand verklebtes Gerinnsel, das sich weit in den rechten Ast forterstreckt, hier braunrot, total obturierend. In der Magenschleimhaut sehr zahlreiche bis stecknadelkopfgroße Extravasate und Substanzverluste, sonst Schleimhaut blaß, kein Carcinom. Harnblase enthält ikterischen Harn. An der Wirbelsäule nichts Auffälliges. Mammae weiß, atrophisch, von Fettläppchen durchwachsen, kein Carcinom. Linke Lunge großenteils lufthaltig, mit spärlichen, meist subpleuralen, ikterischen Knoten.

Fall III. Krankengeschichte nicht erhältlich. Sekt.-Protokoll Nr. 288. 1889. (Privat-Sektion.) B. S. Schlafwagen-Kondukteur, 41 Jahre alt, geboren 31. Januar 1848, gestorben 2. August 1889, 4 Uhr a. m., seziert 3. August 1889, 11 Uhr a. m.

Klinische Diagnose: Carcinoma hepatis (Carcinoma pancreatis).

Wesentlicher anatomischer Befund: Carcinom des Duodenums (Papill. intestinalis choledochi). Carcinom der Leber, der portalen Lymphdrüsen. Icterus universalis. Cholelithiasis, Cholecystitis catarrhalis, Hydrops vesicae felleae. Fettgewebsnekrose des Pankreas. Peritonitis chronica und serofibrinosa recens. Gastritis chronica. Synechia pericardii totalis, Dilatation des rechten Ventrikels. Endocarditis chronica aortica et mitralis. Oedema pulmonum. Anasarka der unteren Extremitäten.

Stark abgemagerte Leiche. Haut goldgelb bis bräunlichgelb. Konjunktiven gelb.

In der Bauchhöhle etwa 200 ccm schmutzig bräunliche Flüssigkeit. Einzelne Darmschlingen untereinander verklebt. Die Gallenblase mit einer Dünndarmschlinge am Fundus locker verklebt. Im kleinen Becken Fibrinklumpen. Das große Netz über den linken Leberlappen nach oben ge-

schlagen, fettarm, mit den Bauchdecken verwachsen. Gallenblase stark prominent und prall gefüllt. Der rechte Leberlappen mit dem Rippenbogen durch einige Stränge verwachsen. Die Leber überragt um 4 Finger den Rippenbogen. Magen und Milz nach hinten und oben gedrängt. Milz sehr fest mit der Umgebung adhärent. Die Oberfläche mit einer zottigen, dicken, hellgelben Fibrin- und Eiterschicht bedeckt. Milz stark vergrößert. Durchschnitt dunkelgraurot. Konsistenz schlaff. Colon transversum im rechten Abschnitt mit dem rechten Leberlappen adhärent. Rechte Niere fest mit der Unterfläche der Leber verwachsen. Im Magen bräunliche Flüssigkeit, Schleimhaut teils schiefrig, teils graurötlich gefleckt. Schleimhaut in der Cardia blaß. Pylorus vollständig intakt, ebenso die Pars transversa sup. duodeni. Duodenum enthält bräunlichgelben Schleim. In der Gegend der Papille eine stark fünffrankstückgroße, gelblichweiße Geschwulst mit überhängenden Rändern und deprimiertem Zentrum; in der Mitte mündet der Duct. pancreat.; etwas exzentrisch eine kirschkerngroße Öffnung mit lappigen und etwas fetzigen, dicken, weichen Rändern, welche in den fingerdicken Duct. choledochus führt. In der Gegend des Pankreaskopfes lassen sich drei derbe, etwa kirschgroße Tumoren durchfühlen. Der eine derselben gehört, wie sich bei der Präparation herausstellt, der Duodenalgeschwulst an, welche zapfenförmig am innern Umfang des Choledochus heraufgreift. Die beiden andern sind gelblichweiße, vergrößerte Lymphdrüsen. Der Pankreaskopf fühlt sich etwas derb an, ohne Knoten, blaß graurötlich, körnig. Das übrige Pankreas etwas weicher. Auf dem ganzen Pankreas sehr ausgebreitete Fettnekrose. Starke Dilatation des Duct. Wirsungianus [Abbildung in Kaufmann, Lehrb. d. spez. pathol. Anat. III. Aufl. 1904, S. 573]. — Duct. choledochus im untersten Teil ringförmig von der Geschwulst umgeben, in seiner Nähe die beiden schon erwähnten, vergrößerten Lymphdrüsen. Duct. chol. und hepaticus in der ganzen Ausdehnung fingerdick, mit stark verdickter Wand. Duct. cysticus federkieldick, enthält 2 erbsengroße, maulbeerförmige, schwarze Konkremente. Die Wand der Gallengänge verdickt. Gallenblase weit, angefüllt mit schleimiger, klarer Flüssigkeit, mit milchigem Satz. Letzterer besteht mikroskopisch der Hauptsache nach aus Zylinderepithelien (zum Teil in Schläuchen angeordnet) und Eiterkörperchen. Wand der Gallenblase verdickt, Schleimhaut mit weißlichem, rahmigem Belag, retikuliert, etwas schwielig. — Leber fest mit dem Zwerchfell verwachsen, besonders in der Gegend des Herzbeutels. Nach links von dieser Stelle gegen die Milz zu eine faustgroße, von mehreren Strängen durchzogene Höhle, z. Tl. mit eitrig-fibrinösem Belag ausgekleidet. Die Stränge verlaufen von der Leber zum Zwerchfell, als Inhalt findet sich schleimig-eitrige, gelbe Flüssigkeit. Die Höhle greift bis auf den obern, äußern Umfang der Milz hinüber. — Leber bedeutend vergrößert. An der Oberfläche zahlreiche, bis 5 Frankstück große, flache Erhabenheiten z. Tl. mit zentraler Depression; diese greifen als graue und gelblichweiße Knoten ins Parenchym ein. Auf Durchschnitt der Leber finden sich zahlreiche, zerstreute, hanfkorn-, erbsen-, kirsch-, walnuß-, apfel- bis faustgroße Knoten von derber Konsistenz, von grauweiß oder gelblichweißer Farbe und graurötlichem Saum. Das noch vorhandene Leberparenchym schmutzig graubraun, zum Teil ikterisch. Zeichnung der Acini undeutlich. An der Porta hepatis einige bis hasel-

nußgroße, gelbweiße, derbe Knoten. Mikroskopisch finden sich in den Leberknoten meist gut erhaltene, in weiten Maschen gelegene, keulenförmige, pyramidenförmige, sowie zylindrische Zellen.

Fall IV. Dieser Fall ist dadurch interessant, daß er eine Frau betrifft, welche ungefähr 8 Jahre vor dem Exitus wegen Mastdarmcarcinom und (mehrere Male nachher) wegen lokalen Rezidiven operiert wurde. Eine Krankengeschichte ist nicht vorhanden (Versorgungshaus).

Sekt.-Protokoll Nr. 352, 1893 (Auszug): F. R., Näherin, 63 Jahre alt, geboren 21. April 1830, gestorben 11. September 1893, 6^{15} a. m., seziert 11. September 1893 3^{h} p. m.

Klinische Diagnose: operiertes Carcinoma recti, Carcinoma hepatis. Diverse Metastasen. Ikterus, Marasmus.

Wesentlicher Befund: Carcinoma simplex part. descend. duodeni et duct. choledoch. Enorme Erweiterung der Gallenblase. Carcinom der Leber, Lungen, Retroperitonealdrüsen. Prolapsus recti. Alte Mastdarmscheidenfistel. Hämorrhagische Erosionen des Magens. Blutinhalt in Magen und Darm. Obliteration des ost. ext. u. int. uteri. Part. Defekt der linken Tube. Fibromyom.

Im Rektum der stark abgemagerten Person wurden außer der Operationsnarbe und einer Rektovaginalfistel keine Veränderungen, besonders nichts Carcinomatöses konstatiert; dagegen wies das Duodenum im absteigenden Schenkel (parapapillär) einen gürtelförmigen, im Zentrum zerfallenden, am Rande höckerig prominierenden Tumor auf. Ferner saß im Duct. choledochus ungefähr $1^{1}/_{2}$ cm über der Papille ein derber Geschwulstpfropf, der mit feiner Sonde leicht (bis ins Duodenum) verschiebbar war. — Gallenblase prall gespannt, überragt handbreit den Rippenrand, liegt auf dem oberen Umfang der Fossa iliaca dextra. Duct. choledochus daumendick. Aus Gallenblase und großen Gallengängen werden ca. 650 ccm schwarzgrüne Galle aufgefangen. Gallenblase dickwandig (kein Carc.). Druck auf den Duct. choledochus entleert keine Galle ins Duodenum, derselbe ist oberhalb der Papille durch einen haselnußgroßen, derben Geschwulstpfropf verlegt, der mit feiner Sonde bis auf die Geschwürsfläche des Duodenums verschiebbar ist. — Leber verkleinert (1200 gr), Kapsel mit zahlreichen Schwielen. Auf Durchschnitt grünlich, Acini klein. Im rechten Leberlappen ein hanfkorngroßer, grauweißer Knoten. Pankreas sehr schmal, schwielig, klein. Duct. Wirsungianus sehr weit, frei. — Magen groß, reicht bis zur Linea innominata sinistra. Drüsen der Gekröswurzel bis walnußgroß; Durchschnitt teils blaß, teils ikterisch. In der Beckenhöhle etwa 100 ccm zähflüssige, ikterische Flüssigkeit.

Mikroskopisch: Carc. duodeni, hepatis, lymphogland. retroperiton., pulmon. ergeben überall großzelligen, vielfach fettigen degenerierten Krebssaft (Zellen oft mit Vakuolen).

Fall V. Der 39jährige Kesselschmied E. G. sucht am 4. Januar 1889 die medizinische Klinik auf.

Anamnese: Familienanamnese ohne Belang. Im Juli 1888 wohnte Pat. in einem feuchten Logis, seit dieser Zeit will Pat. öfter gehustet haben, auch Kopfschmerzen haben. Keine Nachtschweisse. Seit 3 Tagen

Engigkeit, Schmerzen in der Magengegend. Die letzten 2 Nächte soll starkes Fieber bestanden haben. Unterleib vom „Gemäch“ bis zur Brust schmerzhaft. Appetit soll ordentlich sein. Ein Laxans förderte vorgestern einen schwarzen Stuhl zu Tage, seither kein Stuhlgang mehr.

Status präsens: Temperatur 38,0 °. Puls nicht beschleunigt, kräftig, regelmäßig. Zunge leicht belegt, feucht. Mittlerer Ernährungszustand. Thorax lang, schmal, symmetrisch. Lungengrenze v. rechts oberer Rand der VII. Rippe, links oberer Rand der V. Rippe, hinten X., XI Dornfortsatz. Schall überall sonor, hinten eine Spur abgeschwächt, ebenso die Atmung. Herzdämpfung normal, Töne rein, Spitzenstoß an der 6. Rippe. Abdomen über den Recti gespannt, hart, druckempfindlich,im übrigen weich. Keine Druckempfindlichkeit oberhalb der Inguinalgegend. Keine Roseolen. Leber und Milz nicht vergrößert.

5. I. 1889. Pat. schläft wenig, klagt über starke Schmerzen im Bauch. Stuhl angehalten. Tinct. opii simpl. 3 × 10 gtt.

7. I. Keine Besserung, immer die nämlichen Schmerzen. Rechter Hoden zeigt einzelne, kleine, harte Tumoren, ist auf Druck sehr schmerzhaft. Linker Hoden schmerzhaft, kein Tumor fühlbar. Kein Ausfluß. Hochlagerung, Prießnitz. Eisblase.

10. I. Etwas weniger Schmerzen. 4 Tage keine Defäkation. Klysma.

12. I. Austritt.

21. I. Wiedereintritt. Der rechte Hoden ist größer geworden und schmerzhaft.

23. I. Zur Bestimmung freier HCl wird der Magen ausgepumpt. Die Reaktion (Eisenchloridcarbol u. Phloroglucinvanillinprobe) ergibt Abwesenheit von freier HCl, dagegen Anwesenheit von Milchsäure.

Im Epigastrium ein höckriger, leicht druckempfindlicher Tumor fühlbar.

1. II. Pat. wird immer schwächer, sieht kachektisch aus.

8. II. Kolossale Schwäche.

12. II. Exitus.

Klinische Diagnose: Tuberculosis peritonei, Orchitis tuberc., Phthisis pulm.

Sekt.-Protokoll Nr. 68, 1889, 13. II. 3 h p. m.

Wesentlicher Befund: Carcinoma duodeni gegenüber der Papille, im Anfangsteil der Pars transversa inf. Perforation in retroperitoneales Gewebe. Kotabszeß. Metastasen in Lunge, Leber, rechten Hoden, Mesenterialdrüsen. Gastrektasie. R. Hydronephrose. Gastroenteritis. Emphysema pulm. Hypertrophie des rechten Herzens. Nebenmilzen. Nebenpankreas. Anämie.

Stark abgemagerte, doch muskulöse, männliche Leiche. Haut des Gesichts schmutzig gelblich weiß, die des übrigen Körpers blaß. Panniculus atrophisch. Muskulatur blaßrot. Lippen weiß. Ödem der Füße. Beide Hoden im Hodensack; der rechte vergrößert, fühlt sich sehr derb an. In der linken Inguinalgegend eine walnußgroße, diffus in die Nachbarschaft übergehende Geschwulst, die sich höckrig anfühlt; äußerer Inguinalring läßt die Spitze des Zeigefingers eintreten.

Gehirnsektion gibt keine Veränderungen.

Brust: Zwerchfellstand beiderseits hinter der 5. Rippe. Rechte Lunge

vollständig frei, keine Flüssigkeit in der rechten Pleurahöhle; in der linken ca. 20 ccm trübe, weißliche Flüssigkeit. Linke Lunge zeigt hinten einige bandförmige Adhärenzen am Unterlappen. — Herz vergrößert. Auf der Vorderseite des rechten Ventrikels ein etwa 2 Frankstückgroßer Sehnenfleck. Im erweiterten und hypertrophischen rechten Herzen blasse Speckhaut, fast kein Cruor. Pulmonalklappe gut erhalten. Umfang der A. pulm. 8,8 cm. Tricuspidalis intakt. For. ovale geschlossen. Linker Ventrikel etwas hypertrophisch. Umfang der Aorta 7 cm. Noduli ihrer Lappen leicht verdickt. Vorderer Mitralzipfel am Rande schwielig und etwas elongiert. Muskulatur äußerst blaß, lehmfarben. Mikroskopisch im Herzmuskel nach außen um die Kerne große Pigmentgruppen; das graugelbliche Herzfleisch gegen das Endokard zu zeigt Verwischung der Querstreifung und Fettdegeneration. — Rechte Lunge. Sämtliche Lappen lufthaltig, vesikulär emphysematös, der obere und mittlere Lappen blaß, der untere graurötlich, ödematös. Im oberen Drittel des Oberlappens und im unteren des Unterlappens je ein haselnußgroßer, milchig weißer, weicher umschriebener Knoten. Bronchialdrüsen bis bohnengroß, schwarz; auch das Lungengewebe stark anthrakotisch. Schleimhaut der Bronchien blaß. — Linke Lunge: Oberlappen lufthaltig, sehr blaß, vesikulär emphysematös, an der Spitze einige bis erbsengroße Emphysemblasen und ein hanfkorngroßes, schwarzes, derbes Knötchen, auf Schnitt trocken. Unterlappen lufthaltig, sehr stark ödematös, blaß graurötlich. Im hinteren, unteren Teil eine etwa walnußgroße, konsistentere, wenig lufthaltige Partie von grauroter Farbe. Bronchialdrüsen und Schleimhaut der Bronchien wie rechts.

Halsorgane: Tonsillen beiderseits bohnengroß, weißlich, auf Schnitt saftig. Schleimhaut von Ösophagus, Larynx, Trachea blaß. Schilddrüsenlappen beiderseits etwas über hühnereigroß mit mehreren haselnußgroßen, kolloiden Knoten, Intima der Aorta thoracica zeigt spärliche, gelbliche Flecken.

Bauch: keine Flüssigkeit in der Bauchhöhle. Magen bedeutend erweitert. Fundus reicht bis zum Nabel. Netz fettarm; ein Strang desselben tritt in den linken Leistenkanal und ist hier adhärent. Die vorliegenden Dünndarmschlingen blaß. Nirgends Tuberkel sichtbar. Harnblase vergrößert, stark gefüllt. Gallenblasenfundus an der rechten Kurvatur adhärent. Beim Herüberschlagen der Därme kommt eine faustgroße Vortreibung der Mesenterialwurzel zum Vorschein, welche von der Pars transv. inf. duodeni bis zum Promontorium reicht, sich prall elastisch anfühlt und Fluktuation zeigt. Sie liegt in der Mittellinie, vor der Lendenwirbelsäule. Beim Anziehen der Darmschlingen reißt das Mesenterium am rechten Umfang der Geschwulst ein und zwar in der Mitte einer 5 Frankstück großen, blattartig gezeichneten, flachen, geschwulstähnlichen, weißen Masse; aus dem Einriß entleert sich bräunlicher Darminhalt. — Milz mit dem Zwerchfell mehrfach verwachsen, mittelgroß. Kapsel schlaff. Konsistenz zäh. Auf Schnitt blaßgraurötlich. Nebennieren etwas derb, ohne Besonderheiten. — Linke Niere: Kapsel schwer ablösbar; Oberfläche im allgemeinen glatt, sehr blaß, mit zwei erbsengroßen Cysten und einer bohnengroßen, seichten, narbigen Vertiefung an der Vorderfläche. Rinde und Mark sehr blaß, erstere 7 mm breit, etwas trüb. Becken blaß. Ureter federkieldick. — Rechte Niere im Zusammenhang mit der Geschwulst und dem Duo-

denum herausgenommen. Ureter geschlängelt, im obern Teil fingerdick, verläuft etwa 5 cm in der Geschwulstmasse und ist an einer Stelle vollständig von ihr umgeben. [Die Geschwulstmassen gehen auch in den Psoas hinein und haben ihn zum Teil erweicht.] Kapsel der Niere schwer abzulösen. Oberfläche glatt. Rinde und Mark sehr blaß. Nierenbecken bildet einen über hühnereigroßen, schwappenden Sack. Papillen abgeplattet. Rinde 4—5 mm. — In der Harnblase etwas trüber Urin, Schleimhaut blaß. Prostata etwas vergrößert. Durchschnitt grauweiß. Im Rektum gelbe Kotmassen, Schleimhaut bräunlich, sukkulent. Magen bedeutend erweitert, Schleimhaut weißlich trüb, mameloniert. Duodenum, Schleimhaut teils schiefrig, teils gelblich imbibiert. Aus der Papille kommt gelbe Galle. Gegenüber der Papille, im Anfangsteil der Pars transversa inferior des Duodenum ein etwa 2 Frankstück großes Loch, umgeben von wulstigen, weißen, weichen Geschwulstmassen. Dieses Loch führt in eine faustgroße, bis ans Promontorium reichende, retroperitoneale, mit Darminhalt gefüllte Höhle, welche der oben beschriebenen Geschwulst entspricht. — Mesenterialdrüsen weißlich, bohnengroß, ziemlich derb. — Im obern Teil des Jejunum, etwa 10 cm unterhalb der Flexura duodenojejunalis, ein unter der Darmserosa gelegener, flacher, münzförmiger 5 Centimesstück großer Knoten, welcher sich körnig anfühlt. Auf der Innenseite der Darmwand eine papillenartige Hervorwölbung [mikroskopisch fettig degeneriertes Nebenpankreas]. Schleimhaut des Dünndarms gerötet, im untern Teil leicht schiefrig, sukkulent. Im Dickdarm spärlich gelber Kot, Schleimhaut blaß. — Leber groß; auf der obern und untern Fläche mehrere buckelartige, weißliche Vorwölbungen. Beim Einschneiden stellen sie bis apfelgroße, mächtige Knoten dar mit weißem Inhalt, zum Teil flüssige Massen enthaltend. Wandung durch weißliche, weiche Geschwulstmasse gebildet. Mikroskopisch zeigt ein etwa erbsengroßer Knoten, große mehrkernige, zum Teil zylindrische, zum Teil kubische Zellen. In der Gallenblase etwas braune Galle. Pankreas groß, körnig, weiß, ohne Geschwulstmassen. Rechter Hoden etwa walnußgroß, auf Schnitt teils weich, weiß, in der Mitte ein orangefarbener, dickbreiiger, leicht heraushebbarer Bröckel. In der Nachbarschaft ein markiger, weißer erbsengroßer Knoten, der mikroskopisch aus einzelnen zahlreichen, zum Teil fettig degenerierten, zum Teil scholligen Zellen und Zellkernen und aus Kristallnadeln und stäbchenförmigen Gebilden besteht. Linker Hoden etwa pflaumengroß, auf Schnitt graubräunlich weich.

Fall VI. Keine Krankengeschichte erhältlich.

Sekt.-Protokoll Nr. 120, 1891. Witwe Sch., Spitalpfründerin, 87 Jahre alt, geboren 7. Mai 1804, gestorben 15. April 1891, seziert 15. April 1891 9 Uhr a. m.

Klinische Diagnose: Carcinosis. Verjauchtes Myom des Uterus.

Wesentlicher anatomischer Befund: Carcinoma duodeni. Carcinom und Vereiterung der retroperitonealen Drüsen. Carcinom der Leber. Carcinomatöse Thrombose einer Lebervene. Carcinom der rechten Lunge. Emphysema pulmonum. Arteriosklerose. Nephritis interstitialis chron. Atrophie des Herzens, der Milz, Leber, Nieren, des Gehirns und des Uterus. Endometritis haemorrhagica. Linksseitige Ovarialcyste. Throm-

bose beider Cruralvenen, der Iliaca int. sin. — Mäßiger Ernährungszustand. Haut des Gesichtes schmutzig gelbweiß, im übrigen weiß. Am Abdomen Striae. Beide Unterschenkel, besonders der linke, ödematös. Panniculus verhältnismäßig gut entwickelt, blaßgelb. Muskulatur gelbrötlich, atrophisch.

In der Bauchhöhle keine Flüssigkeit. Großes Netz an der linken Seitenbauchwand adhärent. Die große Blase füllt das kleine Becken aus. Großes Netz fettarm. Beim Aufheben der Dünndarmschlingen reißt unterer Teil des Duodenum ein. Milz mit Zwerchfell und großem Netz adhärent; klein. Kapsel mit rostfarbenen und kalkigen Schwielen. Durchschnitt dunkelgraurot. Trabekel und Gefäße hypertrophisch. Mesenterium mehrfach strangartig am Quercolon adhärent. Mehrere Dünndarmschlingen links mit der Kurvatur adhärent. Nebennieren platt, o. B. Linke Niere Oberfläche uneben, kleinhöckrig. Kapsel leicht trennbar. Durchschnitt graugelbrötlich. Rinde 4 mm. Nierenbecken venös injiziert, mit einzelnen hämorrhagischen Flecken. Beim Herausnehmen der linken Niere fühlt man auf der Wirbelsäule auf den linken Psoas übergreifend eine wurstförmige, resistente Hervorwölbung, ein zufälliger Schnitt am linken Umfang entleert hellgelben, rahmigen Eiter. Rechte Niere zeigt auf der Oberfläche mehrere bis erbengroße Cysten. Nierenbecken venös injiziert, etwas erweitert, im übrigen wie links. Harnblase erweitert und schwappend, enthält bräunlichen mit weißen Flocken vermischten Urin. Schleimhaut blaß, leicht venös injiziert. Unterhalb des Trigonum einzelne warzenartige Exkreszenzen; am Orific. int. erweiterte submucöse Venen. Vagina bläulich und graurot gefleckt mit zahlreichen, oberflächlichen bis 20 Cts.-stück großen Erosionen. Die hintere Muttermundslippe mit der hintern Vaginalwand verwachsen. Uterus 7 cm, wovon Cervix 3 cm; letztere mit weiter Höhle. Schleimhaut stark zerklüftet, blaurot. Uterushöhle erweitert, enthält flüssiges Blut. Schleimhaut samtartig gelockert; die hintere Wand in großer Ausdehnung hämorrhagisch. Fundus des Uterus mit Rektum adhärent. Uterusmuskulatur dünn und schlaff. Rechtes Ovarium vollständig in Adhäsionen eingebettet und an der seitlichen Uteruswandung befestigt. Linkes Ovarium bohnengroß, gelbweiß, fibrös, an seinem Hilus pflaumengroße, dünnwandige, mit klarer Flüssigkeit gefüllte Cyste. Im Rektum dunkelbraune, dünne, mit Blut vermischte Fäces. Im untern Teil finden sich mehrere bis auf die Muskulatur greifende, bis 2 Frankstück große Geschwüre mit flachen Rändern. Schleimhaut leicht schiefrig. Schleimhaut des S. romanum blaß. Im Magen gelbbräunliche Flüssigkeit. Schleimhaut teils blaß, teils graurötlich. Auf der vordern Wand nahe der großen Kurvatur eine erbsengroße knorpelähnliche Einlagerung, auf Durchschnitt ebenfalls knorpelähnlich, in der Mitte gelblich. Am Pylorus eine erbsengroße, grübchenähnliche Einziehung. Duodenum, Schleimhaut im obern Teil schiefrig, im untern Teil blutig imbibiert. Ungefähr in der Mitte der Pars transversa inferior eine handtellergroße Ulceration, welche die ganze Darmwand durchbrochen hat und in eine pflaumengroße Höhle hinter der Wurzel des Mesenteriums sich fortsetzt. Die Ränder des Geschwürs derb und unterminiert. Auf dem Mesenterium sitzen zerstreut graue bis stecknadelkopfgroße Knötchen. In der Gegend des Pankreaskopfes mündet der Gallengang auf der Papille im untern Teil des vertikalen Schenkels. In

der Gegend des Pankreaskopfes findet sich eine taubeneigroße, geschwulstartige Prominenz. Auf der Oberfläche des Fettüberzuges des Pankreas finden sich zahlreiche, zerstreute bis erbsengroße Cysten mit zähem, schleimigem Inhalt. Pankreasgang über bleistiftdick. Schwanz des Pankreas atrophisch. Die oben erwähnte wurstförmige Erhabenheit an der Wirbelsäule stellt sich beim Einschneiden als ein Abszeß heraus, welcher bis nahe an das Krebsgeschwür heranreicht. Retroperitoneale Drüsen gelbweiß, zum Teil derb und infiltriert, zum Teil vereitert. Ein isolierter pflaumengroßer Abszeß liegt auf dem Körper des I. Lendenwirbels. — Aorta abdominalis mit zahlreichen Kalkplatten und halbknorpeligen Stellen. Leber klein 860 g — Auf der Oberfläche mehrere gelbweiße bis 20 Cts.-stück große, scharfumschriebene Flecken, welche als gelbweiße bis haselnußgroße Knoten in das Lebergewebe eingreifen. Auf Durchschnitt finden sich einzelne bis walnußgroße, grauweiße Knoten, welche zum Teil in der Mitte erweicht sind. In einer Lebervene steckt ein grau und gelbweiß gefärbter, bleistiftdicker, markiger Thrombus, welcher mit seinem Ende in die Vena cava inferior hineinragt. Die erst erwähnte Vene passiert auf ihrem Wege einen walnußgroßen Knoten, der die Vene umwachsen hat. Gallenblase bedeutend erweitert, enthält zähe, schwarze Galle. Leberparenchym braunrötlich, Acini klein, verwaschen. Dünndarm kontrahiert, enthält Schleim. Schleimhaut des Ileums dunkelgraurötlich, Jejunum blaß mit mehreren geröteten Falten. Im Dickdarm reichliche breiige Fäces. Schleimhaut des Col. ascend. schiefrig, diejenige des Col. transvers. braunrötlich mit einzelnen fleckigen Hämorrhagien. Schleimhaut des Colon descendens blaß. Proc. vermiformis dünn, kurz. In der linken Vena femoralis und iliaca ext. und int. vom Adduktorenschlitz bis zur Einmündung in die Cava inferior ein obturierender, grauroter, großenteils erweichter Thrombus. In der rechten Vena femoralis unterhalb des Lig. Pouparti einige bleistiftdicke, kleinfingerlange, graurote Thromben.

[Der Saft, welcher sich von den grau- und gelbweißen Knoten der Leber abstreifen läßt zeigt große Zylinderzellen mit ovalem Kern, manche Zellen keulenförmig.]

Aus der Brustsektion ist zu erwähnen, daß ungefähr in der Mitte des Unterlappens der rechten Lunge sich ein pflaumengroßer, graugelbroter, körniger Knoten findet; er sitzt an einer Arteriengabelung, entleert auf Schnitt eitrige, rahmige Flüssigkeit. Mikroskopisch zahlreiche Eiterkörperchen, dazwischen einzelne Klumpen großer zylindrischer und keulenförmiger Zellen mit großem ovalem Kern und Kernkörperchen.

Fall VII. Keine Krankengeschichte vorhanden. Der 81 jährige Pfründer H. M. kam am 4. Sept. 1894 vormittags 8 Uhr mit der klinischen Diagnose: Emphysema pulmonum, Bronchitis chronica, Degeneratio cordis zur Sektion. Geboren 17. Juni 1813, gestorben 2. Sept. 1894, nachmittags 1^{20} h., seziert 4. Sept. 1894 vormittags 8^{h}.

Wesentlicher Befund: Carcinoma cylindrocellulare der Pars transversa inf. duodeni mit Übergreifen auf das Pankreas. Carcinom der Leber, der portalen Drüsen und des Peritoneums. Emphysema pulmonum, Bronchitis chronica. Anthrakosis. Divertikel des Ösophagus, Nephritis chronica interstitialis. Atrophia fusca cordis, hepatis. Hydrocephalus internus chronicus. Fibrom der linken Handwurzel.

In der Bauchhöhle ca. 300 ccm trüber, gelbrötlicher, etwas schäumender Flüssigkeit. Großes Netz rechts von der Mitte gelagert in der rechten Regio hypogastrica, florartig verdünnt. Colon transversum vor dem Magen und dem untern Leberrand gelagert, rechts von der Mittellinie nach unten einen mehr als faustgroßen, derben, in der Wurzel des Mesenteriums gelagerten Tumor freilassend und durch die vergrößerte Gallenblase nach unten gedrängt. Der Tumor ist nach rechts und oben vom Col. transversum begrenzt, dahinter von Duodenum und Magen, der Lage nach dem Pankreaskopf entsprechend. — Dünndarm größtenteils kontrahiert. Colon ascendens fest mit dem rechten untern Umfang des vorhin erwähnten Tumors verwachsen, so wie die rechte Flexur. Mesenterialdrüsen klein, höchstens hanfkorngroß. — Milz klein, teilweise mit dem Zwerchfell verwachsen, Kapsel mit halbknorpeligen Knötchen besetzt, Durchschnitt braunrot. Trabekel und Gefäße verdickt. — Magen klein, zusammengezogen, leer. Schleimhaut dick, größtenteils schiefrig, mit grünlich zähem Schleim bedeckt. — Duodenum umgibt halbmondförmig den oben erwähnten Tumor. Die Pars transversa inf. duodeni ist mit dem Tumor verwachsen, aber durchgängig. An ihrem obern Umfang findet sich eine mehr als 5 Frankstück große, graurötliche, derbe, mit dem Tumor festverwachsene Partie. Bei genauerer Betrachtung zeigt sich die affizierte Stelle im Zentrum geschwürig. Das Geschwür hat Mandelgröße, ist sehr derb, die Neubildung hängt zusammen mit dem großen Tumor des Pankreaskopfes. — Nach Entfernung des Magens zeigt sich das Pankreas sehr atrophisch. Nur in der Gegend des Kopfes verliert sich dasselbe in den vorhin erwähnten, sehr derben, schiefrig grau und käsig marmorierten Tumor. Gallenblase kleinapfelgroß, enthält viel hellbraune, etwas flockige, dünne Galle, ca. 6 erbsengroße, maulbeerähnliche Steine, ohne Geschwüre und Narben. Drüsen an der Pforte bis erbsengroß, schiefrig und grauweiß marmoriert. — Leber klein, 588 gr (!). Vena cava inf. sehr weit und dickwandig; Oberfläche gerunzelt, mit zahlreichen, platten bis 10 Cts.-stück großen, grauweißen Knoten besetzt. Durchschnitt dunkelbraun, Acini undeutlich, Parenchym von kleinen, zerstreuten, erbsen- bis kirschgroßen, derben Knoten durchsetzt. Duct. choledochus bleistiftdick, bis zur Pars interstitialis gelb gefärbt, auch letztere etwas gelb gefärbt. Druck auf die Papille entleert einen trüben, farblosen Schleim, worauf ein Tropfen bräunliche Galle folgt. Im Douglas ca. 6 flache linsengroße Carcinomknoten. — Mikroskopisch: Submucöse Partie der Pars transversa inf. duodeni ergibt zahlreiche, große, meist zylindrische Zellen, darunter viele mit Einschlüssen. Knoten der Leber zeigt Haufen und schlauchartige Anordnung von Zylinderepithel.

Fall VIII. Die 68jährige Näherin A. St. tritt am 5. Februar 1896 in die medizinische Klinik ein.

Anamnese: Vater starb an Altersschwäche, Mutter an einem Brustleiden, ein Bruder an Wassersucht. Frühere Krankheiten: Nervenfieber, Rheumatismus. Jetzige Erkrankung: Seit 6 Monaten hat Pat. Schmerzen in der Magengegend, die $^1/_2$ Stunde nach dem Essen auftreten, um nach $^1/_2$—1 Stunde vorbeizugehen. In letzter Zeit bleibt aber auch in der schmerzfreien Zwischenzeit ein unangenehmes Druckgefühl in der Magengegend. Nach flüssiger Diät, besonders nach Milch, hat Pat. keine Schmerzen.

Nie Aufstoßen, nie Erbrechen. Seit 3 Monaten hier und da schwärzliche Stühle. Pat. bemerkte schon seit einigen Monaten, daß sie rapid abmagert. Husten hier und da, kein Auswurf. Appetit gut. Stuhlgang verstopft. Periode mit 48 Jahren verloren.

Status praesens: Blasse, magere Frau, Pupillen gleich weit, reagieren prompt, Lippen blaß. Zunge belegt. Foetor ex ore. Puls klein, etwas schnellend, Arteria radialis rigid, rollt unter dem Finger, eng. Temp. 36,8. Puls 96. Herz: Spitzenstoß bis in die Mammillarlinie im 5. Intercostalraum. Töne rein. Lungen: Schall sonor, in der linken Fossa supraclav. kurz. Atmung vesikulär mit lautem Exspirium. Grenzen vorn unterer Rand der VII. Rippe, hinten 11. Dornfortsatz.

Abdomen: runzlig, flach. Links vom Nabel, bis in die Nabelhöhe hinabreichend ein Tumor, orangegroß, hart, uneben, verschiebt sich mit der Respiration etwas. Leberrand 2 Finger unter dem Rippenbogen. Milz nicht vergrößert. Inguinaldrüsen sind nicht vergrößert.

Diagnose: Carcinoma ventriculi?

6. II. Auf Klystier ein hartes, gelbliches Skybalon. Probefrühstück (nur Tee) herausgehebert, ergibt grünliche Fetzen in der Flüssigkeit. Spuren von HCl, keine Milchsäure; Hefezellen. Aufblähung des Magens gibt kein bestimmtes Resultat, der Tumor tritt nicht deutlicher hervor. Februar: Befinden ordentlich, doch zunehmende Schwäche. Tumor gleich, kaum verschieblich. Nie Erbrechen. Keine Supraclaviculardrüsen fühlbar. Puls klein, weich.

29. III. Tumor scheint gänzlich verschwunden zu sein.

31. III. Tumor wieder fühlbar, oberhalb des Nabels, keine Druckempfindlichkeit und keine spontanen Schmerzen.

20. IV. Leib etwas aufgetrieben, Schall tympanitisch, in den abhängigen Partien Dämpfung. Keine deutliche Fluktuation. Tumor nicht mehr fühlbar wegen des aufgetriebenen Abdomens.

16. V. Brechen von kaffeesatzartigen Massen. Starke Diarrhoe, keine Blutstühle, eher lehmfarbene Stühle.

20. V. Kein Erbrechen mehr. Stuhlgang regelmäßig.

25. V. Erbricht ca. 1 Liter grünlicher Flüssigkeit.

27. V. genießt nur noch Milch, erbricht wieder. Abends 34,6 °. Pat. sieht sehr schlecht aus.

29. V. Seit 3 Tagen kein Stuhl, erbricht alles, sehr starke Abmagerung.

30. V. Exitus letalis.

Klinische Diagnose: Carcinoma ventriculi, Magenverschluß.

Sekt.-Protokoll Nr. 240, 1896 vom 1. Juni, nachmittags 2 Uhr.

Wesentlicher Befund: Carcinoma partis oblique ascendentis duodeni. Carcinom des Pankreaskopfes. Peritonitis carcinomatosa der Plica Douglasii. Braune Atrophie der Leber. Schnürleber. Braune Atrophie des Herzens. Atrophie der Milz und Nieren. Emphysem. Bronchiektasie. Schiefrige Induration beider Spitzen.

Leiche höchst abgemagert, 25,39 kg. Haut schmutziggelbweiß, Konjunktiven weiß.

Bauch: Nach Eröffnung der Bauchhöhle liegt der sehr große Magen vor, dessen große Kurvatur bis zur Symphyse reicht. Er ist stark mit

Flüssigkeit gefüllt. Die Erweiterung betrifft auch den Anfangsteil des Duodenums. Durch das florartig dünne kleine Netz schimmert ein gelblicher, derber Tumor durch. Die Gegend des großen Netzes von bleistiftdicken Venen durchsetzt. Großes Netz bläulichrot, geschrumpft. Colon transversum kontrahiert. Dünndärme plattgedrückt, liegen im kleinen Becken. Auf dem Dünndarmmesenterium zahlreiche, hirsekorngroße, perlschnurartig angeordnete Chylusretentionen. In der Bauchhöhle ca. 100 ccm einer schmutzig braunrötlichen Flüssigkeit mit schwärzlichen Flocken durchmischt. An der Wurzel des Gekröses ein derber, lappiger Tumor von kleiner Faustgröße. Milz klein, auf Schnitt dunkelbraunrot, Trabekel und Gefäße verdickt. Der vordere Rand des Leberlappens mit der rechten Flexur verwachsen, ebenso der absteigende Schenkel des Duodenums. Die Dilatation im Duodenum reicht bis zur Stelle, wo es von unten rechts nach oben links umbiegt. Der Tumor an der Wurzel des Dünndarmgekröses besteht aus bis haselnußgroßen, gelbweißen Lappen. An seiner linken Seite kommt das Jejunum zum Vorschein. Durchschnitt der Tumors derb, gelbweiß, läßt trüben Saft abstreichen. Bei Eröffnung des Duodenums vom Ende an entleert sich massenhaft schmutzig grünliche Flüssigkeit. Pylorusring sehr stark erweitert. Im Beginn der Pars oblique ascend. duodeni ein unregelmäßig zackiges, stark 5 Frankstück großes Geschwür mit aufgeworfenen sehr derben Rändern. An den obern Rand des Geschwürs schließt der erwähnte Tumor an. Geschwürsbasis zum Teil glatt, narbig; unten eine gelbe, fetzige Partie, wo die Sonde in ein bohnengroßes, divertikelartiges Geschwür gelangt. Papille gut erhalten, entleert ein Tröpfchen braune Galle. Ca. 1 cm unter ihr beginnt das Geschwür. — Der Magen faßt ca. $2^1/_2$ l Wasser. Schleimhaut graurötlich, Umfang des Pylorusringes 9,5 cm, des Duodenums 3 cm, weiter hinten 13 cm. Nach Entfernung des Magens liegt das Pankreas auf faustgroßer Erhöhung vor. Auf Durchschnitt zeigt es sich vom Schwanz zum Kopf verdünnt. Hier ist es von dem erwähnten Tumor, der vom Duodenum aus geht, fast ganz eingenommen. Schnittfläche des Tumors etwas mattglänzend, auf dem Durchschnitt die Art. pancreatico-duodenalis getroffen. — In der Gallenblase dunkelbraune Galle. Leber sehr klein, mit querer Schnürfurche. Durchschnitt dunkelbraunrot. Acini klein. — Därme fast leer, Schleimhaut blaß.

Fall IX. Der Reisende E. R. O., 57 Jahre alt, befand sich nur kurze Zeit in klinischer Beobachtung; es ist dies um so mehr zu bedauern, als dieser Fall im anatomischen Befund große Ähnlichkeit hat mit dem Falle Wilkes, der klinisch genau beobachtet werden konnte, wo Insuffizienz des Pylorus nach den Stenoseerscheinungen aufgetreten war.

Aus dem Sekt.-Protokoll Nr. 290, 1906. (Sekt.-Kurs.) E. R. O. Reisender, geboren 12. April 1849, gestorben 5. Juni 1906, seziert 6. Juni 1906.

Klinische Diagnose: Kachexie. Carcinoma ventriculi aut hepatis?

Wesentlicher anatomischer Befund: Ulcus carcinomatosum duodeni permagnum. Pylephlebitis et Pylothrombosis hepatis. Anaemia universalis. Degeneratio fusca cordis.

Mittelgroße, stark abgemagerte, männliche Leiche, von blaßem Kolorit der Haut. Totenstarre in Nacken und Armen gelöst, in den Beinen noch

erhalten. Aus der Gehirn- und Brustsektion ist nichts Besonderes zu erwähnen.

Bei Eröffnung des Abdomens liegen vor: die mäßig geblähten Dünndarmschlingen. Über diesen liegt das sehr fettarme Netz, durchsichtig, bis zu den Spinae iliacae reichend. Cöcum sehr stark gebläht. Colon transversum in der mittleren Partie ebenfalls gebläht. Dünndarmschlingen blaß. Proc. vermiformis hinter dem Cöcum liegend, mit einem stark entwickelten

Fig. 2.

Aus der (in der Abbildung versteckten) Papilla Vateri ragen 2 Sonden heraus; die eine liegt im Duct. chol., die andere im Duct. Wirsung. Ein Teil des Magens ist hinter den Pankreasschwanz (P) zurückgeschlagen. Lb = Leber. M = Magen. D = Duodenum (pars descendens).

Mensenteriolum. Lumen durchgängig. Der linke Leberlappen ist an seiner Unterfläche mit der kleinen Kurvatur des Magens und der Pars sup. duodeni verwachsen. Die ganze Pylorusgegend ist resistent und vorgewölbt. Bei Eröffnung von Duodenum und Magen zeigt sich gleich bei Beginn des absteigenden Schenkels an dessen innerem Abschnitt beginnend, ein handbreites, unregelmäßiges Geschwür mit höckriger, zum Teil zerklüfteter Oberfläche. Die obere Grenze des Geschwüres reicht bis in die linke Parasternallinie. Nach dem Magen zu ist der Rand des Geschwüres auf-

geworfen. Der Geschwürsgrund vertieft sich nach dem Choledochus hin; hier eröffnet sich rechts oben der Choledochus mit einer für dünne Sonde durchgängigen Fistel, aus welcher sich bei Druck auf die Gallenblase Galle von gelbbräunlicher Farbe entleert. Untere Partie des Choledochus wegsam. Keine auffallende Erweiterung des Choledochus oder der Gallenblase. — Die Leber ist nicht vergrößert, Konsistenz nicht vermindert. Von der Porta hepatis aus besonders in den linken Leberlappen ausstrahlend ist das periportale Bindegewebe vermehrt, meist straff faserig, an wenigen Stellen sulzig geschwollen, von gelblicher Farbe mit einer schmalen gelbgrün infiltrierten Zone. Hier befindet sich auch in einem erweiterten Pfortaderast ein grünschwarzer Thrombus. Keine Abszeßhöhlen in der Leber. Nirgends Metastasen außer den regionären Lymphdrüsen; auch Wirbelsäule frei.

Makroskopisch scheint die obere Grenze des carcinomatösen Geschwüres in der Gegend des Pylorusringes zu liegen. Mikroskopisch konnte in der Umgebung des Walles keine Duodenalschleimhaut nachgewiesen werden. Die oben an den Wall angrenzende Magenschleimhaut zeigt den Charakter einer Gastritis interstitialis. Da der Pylorus nicht ermittelt werden konnte, ist es nicht ausgeschlossen, daß sich das Geschwür eine Strecke weit in den Pylorusteil des Magens erstreckt. Strittig bleibt dann der Ausgangspunkt des Carcinoms.

Zur mikroskopischen Untersuchung des Tumors wurde zunächst eine Partie aus dem Wall (siehe $\asymp$ bei Fig. 2) herausgeschnitten. An der Oberfläche ist keine Spur von Schleimhaut mehr erkennbar. Man sieht diffus, ohne jegliche Struktur, Züge von Carcinomzellen von der Oberfläche bis zur Muscularis reichend, die letztere in ihren innern Lagen auffasernd. Die polymorphen, dicht gelagerten Epithelien, haben einen klumpigen, unregelmäßig gestalteten, tief dunkelblau gefärbten Kern. Hier und da konfluieren die Kerne, ein Haufen chromatischer Substanz liegt in einem Protoplasmakomplex. In der Tiefe finden sich wenige stümperhafte Drüsenimitationen mit einschichtigem, atypischem Epithelsaum.

Zur weitern histologischen Untersuchung wurde eine Partie gewählt, wo der Tumor fest auf dem Pankreas saß (da wo in Fig. 2 der $\downarrow$ liegt). Gegen das Darmlumen hin findet sich zunächst eine tief reichende nekrotische Partie. Dann folgen zwischen hämorrhagischen Stellen Carcinomzellen ohne Ordnung, in Zügen, in Haufen; gegen das Pankreas hin ganz schlecht geratene Drüsenimitationen aufweisend. Beinahe durch das ganze Präparat trennt eine straffaserige Bindegewebsschicht Pankreas und Tumor. Die Pankreasläppchen sind nahe dieser Schicht wie zusammengepresst, schmal. Die Pankreasläppchen sind durchaus normal; keine Bindegewebsvermehrung, keine Nekrosen, keine Erweiterung der Gänge. Da wo der Tumor mit Pankreasläppchen in Berührung kommt zeigt es sich, daß die Pankreasdrüsen chromatinreichere Kerne besitzen. Das Pankreas als Ausgangspunkt des Carcinoms ist dem ganzen Bilde entsprechend nicht anzunehmen.

Parapylorische Carcinome.[1])

1. Jahr der Veröffentlichung: 1873. — Autor: Sidney-Coupland. — Quelle: Transact. of the patholog. society of London. — Alter: M.[2]), 72 J. — Sitz des Carcinoms: Unterhalb des Pylorus. — Tumor mit Gallenblase verwachsen. — Mikroskopisch: Adenocarcinom. — Metastasen: ein kleiner Herd in der Leber. — Ikterus: 14 Wochen ante exitum eingesetzt. — Cholelithiasis: Keine Steine. — Duct. choled.: Choledochus und Cysticus induriert. — Magen: Magen ektasiert. Urin: gallenfarbstoffhaltig. — Sonstige Bemerkungen: Keine Symptome von Gallensteinen.

2. Jahr der Veröffentlichung: 1886. — Autor: C. A. Ewald. — Quelle: Berliner klin. Wochenschr. S. 527. — Alter: W.[3]), 67 J. — Sitz des Carcinoms: 2 cm unterhalb des Pylorus ein ausgeheiltes rundes Duodenalgeschwür, in dessen faserig narbigem Grunde sich ein Carcinom zu entwickeln begann, mit dem Leberrande verwachsen. — Mikroskopisch: Anhäufung eigenartiger Rundzellen in Gestalt breiter alveolenähnlicher Züge und runder Nester, welche unverkennbar den Eindruck einer beginnenden carc. Wucherung machen. — Duct. choled.: Chol. frei, mündet 8 cm vom untern Rand des Geschwürs. — Magen: M. faßt 1500 ccm Wasser, HCl fehlt, Milchsäure positiv. — Klinische Diagnose: Magencarc. — Sonstige Bemerkungen: Fall von Atrophie der Magenschleimhaut.

3. Jahr der Veröffentlichung: 1894. — Autor: A. Pic. — Quelle: Revue de méd. 14. p. 1090 obs. I. — Alter: W., 53 J. — Sitz des Carcinoms: Im Anfangsteil des Duodenums ringförmiges Neopl., füllt das ganze Darmlumen aus. — Mikroskopisch: Épithelioma primitif des glandes de Brunner. — Metastasen: Lebermetastasen, Carcinosis peritonei. — Ikterus: Nie. — Hydrops vesic. fell.: Nein. — Duct. choled.: Doppelt so dick. — Magen: Erbrechen sehr häufig.

4. Jahr der Veröffentlichung: 1894. — Autor: A. Pic (Guéneau de Mussy). — Quelle: Revue de méd. 14. p. 1093 obs. II. — Alter: W., 52 J. — Sitz des Carcinoms: Sitz des Carcinoms 8 cm vom Pylorus entfernt, Duodenum oberhalb dilatiert (11 cm Umfang). — Mikroskopisch: Épithelioma. — Ikterus: Ikterus. — Magen: M. stark dilatiert, reichliches Erbrechen. — Klinische Diagnose: Pylorus-Carc. — Sonstige Bemerkungen: Stühle einmal ganz schwarz.

5. Jahr der Veröffentlichung: 1898. — Autor: Czygan. — Quelle: Archiv für Verdauungskr. Bd. III S. 82. — Alter: M., 42 J. — Sitz des Carcinoms: 1 cm vom Pylorus abwärts beginnend bis ca. 2 cm oberhalb der Mündung des Duct. chol. Kuppe des kl. Fingers konnte die Striktur passieren. — Ikterus: Ikterus fehlt. — Magen: Hochgradige Ektasie, große Menge freier u. physiol. geb. HCl, starke Labfermentwirkg. Fehlen von Galle. — Urin: Indikan stets reichlich, kein Gallenfarbst. kein Zucker. — Klinische Diagnose: Carc. duod.?

1) Anmerkung bei der Korrektur: Die nun folgende Zusammenstellung aus der Literatur war im Manuskript übersichtlich in Tabellenform angeordnet.

2) M. = Mann. 3) W. = Weib.

6. Jahr der Veröffentlichung: 1902. — Autor: Wurm. — Quelle: Beitrag zur Kasuistik des Carc. duod. Diss. München; Fall I. — Alter: W., 61 J. — Sitz des Carcinoms: An der Grenze zwischen absteigendem und oberem horizont. Teil. Mit Striktur des Duod. — Metastasen: Keine Metastasen. — Ikterus: Fehlt. — Duct. choled.: Ch. im Endteil erweitert.

7. Jahr der Veröffentlichung: 1902. — Autor: Wurm. — Quelle: Beitrag zur Kasuistik des Carc. duod. Diss. München; Fall II. — Alter: W., 39 J. — Sitz des Carcinoms: $1^1/_2$ cm vom Pylorus entfernt 10 Pfennigstück großes Geschwür. — Mikroskopisch: Scirrhöses Adenocarcinom. — Magen: Gastrektasie. — Sonstige Bemerkungen: Absolut keine Symptome.

8. Jahr der Veröffentlichung: 1902. — Autor: Höft. — Quelle: Ein Fall von Magenkrebs und krebsigem Duodenalgeschwür. Diss. Kiel. — Alter: M., 65 J. — Sitz des Carcinoms: 1 cm vom Pylorus beginnend $2^1/_2$ cm langes und 3 cm breites Geschwür. — Mikroskopisch: Adenocarcinom. — Metastasen: Metastasen in der Leber. — Ikterus: 1 Monat ante exit. beginnend. — Magen: Magenbeschwerden seit einigen Monaten, öfters Erbrechen, HCl negativ. — Klinische Diagnose: Carc. ventriculi.

9. Jahr der Veröffentlichung: 1906. — Autor: Gerster. — Quelle: Proceedings of the New-York path. soc. New series, Vol. V. No. 4 to 8. A Case of Carcinoma of the bile ducts and duodenum (Ausgangspunkt?). — Alter: W., 61 J. — Sitz des Carcinoms: the duodenum showed an ulcerated spot, $^3/_4$ cm in diameter, situated half way between the pylorus and the pap. of Vater on the posterior aspect of the gut. Its floor was part of the periphery of a hard, illdefined mass, 3 cm in diameter, lying behind the duod. and in front of the hilum of the right kidney. — Mikroskopisch: A mass of fibrous tissue infiltrated with many small metastases of adenocarcinoma lying behind the intestinal mucosa, which at one point showed a dense surface growth of carcinoma. — Ikterus: Ikterus. — Hydrops vesic. fell.: Gallenblase vergrößert. — Duct. Wirsung.: Ohne Besonderh. — Pankreas: Chronische interstitielle Pankreatitis, Fettnekrosen. — Urin: Urin sehr dunkel. — Klinische Diagnose: Stein oder maligne Geschwulst des Choledochus. — Sonstige Bemerkungen: Fettnekrosen des Pankreas und des queren Mesocolon.

10. Jahr der Veröffentlichung: 1906. — Autor: Geiser. — Quelle: Diese Arbeit Fall I. Sekt. 43, 1906. — Alter: W., 64 J. — Sitz des Carcinoms: 3,5 cm unterhalb d. Pylorus eine Stenose, bedingt durch ein fast vollständig zirkulär verlaufendes Geschwür, gleich unterhalb mündet die Papille. — Mikroskopisch: Adenocarc. — Metastasen: Metastases lymphogland. regionalium, hepatis et col. vertebr. (V. dors. V—VIII). — Cholelithiasis: Cholelithiasis, Cholecystitis chronic. — Hydrops vesic. fell.: Hydrops ves fell. — Duct. choled.: Ch. ektesiert. — Duct. Wirsung.: Ektasiert. — Pankreas: Atrophia pancreatis. — Magen: Ektasiert, bis 3 l haltend, Erbrechen. — Klinische Diagnose: Mit der Diagnose Ileus in die Klinik geschickt, stenosierendes Pyloruscarc. (bei der Operation Pankreascarc.).

11. Jahr der Veröffentlichung: 1906. — Autor: Geiser. —

Quelle: Diese Arbeit Fall IX. — Alter: M., 57 J. — Sitz des Carcinoms: Ein handbreites, unregelmäßiges Geschwür, zirkulär, das obere Drittel der Pars desc, die ganze Pars sup. einnehmend. Der Grund des Geschwürs vertieft sich nach dem Choledochus. Nach dem Magen zu ist der Rand des Geschwüres aufgeworfen. — Mikroskopisch: Adenocarcinom, z. T. polymorphzelliges Carcinom. — Metastasen: Nur regionäre Lymphdrüsen. — Cholelithiasis: Keine Steine. — Hydrops vesic. fell: Kein Hydrops. — Duct. choled.: Choledochus durchgängig, nicht erweitert. — Duct. Wirsung.: O. B. — Pankreas: O. B. — Magen: Nicht abnorm erweitert. — Klinische Diagnose: Carc. ventricul. aut hepatis? — Sonstige Bemerkungen: Pylephlebitis et Pylethrombosis hepatis.

Anmerkung: Friedrich stellte am 2. Juli 1904 im Med. Verein Greifswald zwei Fälle von etwa kleinapfelgr. Duod.-Carc. mit Sitz zwischen Pylorus und Papille vor; freie HCl vorhanden, palpabler Tumor fehlte; deshalb war eine gutartige Pylorusstenose angenommen worden, Gastroenterostomie. Münch. med. Wochenschrift 1904, S. 2073.

Periampulläre Carcinome.

12. Jahr der Veröffentlichung: 1840. — Autor: Durand-Fardel. — Quelle: Arch. générales de méd. Paris 1840, p. 187. obs. VI. — Alter: W., 81 J. — Sitz des Carcinoms: Das duodenale Ende d. Choledoch. durch eine klein nußgroße krebsige Masse verstopft. Sonde dringt aber leicht durch. — Metastasen: Keine Metastasen. — Ikterus: Kein Ikterus. — Cholelithiasis: Steine in der Gallenblase. — Hydrops vesic. fell.: Hydrops v. fell. — Duct. choled.: Chol. und alle Gallengänge erweitert. — Magen: Nie Erbrechen. — Sonstige Bemerkungen: Symptômes d'étranglement intestinal.

13. Jahr der Veröffentlichung: 1848. — Autor: Dittrich. — Quelle: Prager Vierteljahrsschr. XIX. — Alter: W., 57 J. — Sitz des Carcinoms: Um das Divert. Vateri ein zottiges, unebenes, mit schmutzig grauer Basis versehenes Krebsgeschwür von $1^3/_4$ cm Durchm. — Metastasen: Die an der hintern Wand des Duod. liegenden Drüsen krebsig. Peritonitis carcinomatosa. — Ikterus: Intensiver, allgemeiner Ikterus. — Duct. choled.: Ektasie der Gallenwege.

14. Jahr der Veröffentlichung: 1848. — Autor: Dittrich. — Quelle: Prager Vierteljahrsschr. XIX. — Alter: W., 45 J. — Sitz des Carcinoms: Gürtelförmiger Med.-Krebs der mittleren Portion des Duod., die untere Hälfte d. D. chol. in den Krebs hineingezogen, für die feinste Sonde nicht durchgängig. — Metastasen: In der Rindensubstanz beider Nieren bis haselnußgr., medulläre Krebsknoten. — Ikterus: Ikterus. — Duct. choled.: D. chol. u. Gallenwege erweitert.

15. Jahr der Veröffentlichung: 1858. — Autor: Frerichs. — Quelle: Klinik der Leberkrankheiten I. S. 142, Nr. 5 (Fig. 25.) — Alter: W., 63 J. — Sitz des Carcinoms: An der Mündungsstelle des Duct. chol. und Duct. Wirs. Substanzverlust von $2^1/_2$ cm Breite und 4 cm Länge, umgeben von schwammigen Wucherungen, welche in Verbindung stehen mit einer nach außen sich erstreckenden markschwammartigen Geschwulst,

letztere durchsetzt nicht bloß die Häute des Darms, sondern erstreckt sich bis in den Kopf des Pankreas hinein. — Ikterus: Ikterus. — Hydrops vesic. fell.: Gallenblase ausgedehnt. — Duct. choled.: Erweiterte Gallenwege. — Pankreas: Normal. — Urin: In dünnen Schichten, safrangelb. — Sonstige Bemerkungen: Nebenbefund: Ulc. ventr. simpl.

16. Jahr der Veröffentlichung: 1858. — Autor: Frerichs. — Quelle: Klinik der Leberkrankheiten I. S. 146, Nr. 5 (Fig. 28). — Alter: M., 55 J. — Sitz des Carcinoms: Kopf des Pankreas hart, mit scirrhöser Neubildung durchsetzt, der Krebs hat den D. chol. vollständig obliteriert und ragt in Form einer gelappten, walnußgr. Geschwulst in das Duod. hinein. — Ikterus: Ikterus 10 Wochen ante exitum aufgetreten. — Cholelithiasis: Einige kleine maulbeerförmige Konkremente in der Blase. — Hydrops vesic. fell.: Gallenblase ektasiert. — Duct. choled.: Chol. dilatiert. — Duct. Wirsung.: Dilatiert. — Urin: Harn schwarzbraun, kein Eiweiß, kein Zucker. — Klinische Diagnose: Verstopfung des Duct. chol. durch Konkremente.

17. Jahr der Veröffentlichung: 1858. — Autor: Frerichs. — Quelle: Klinik der Leberkrankheiten I. S. 153, Nr. 7 (Fig. 30). — Alter: M., 50 J. — Sitz des Carcinoms: Einmündungsstelle des D. chol. und D. Wirs. prominieren in das Duod. in Gestalt einer harten, weißen Papille. — Ikterus: Ikterus schon 3 Monate vor Spitaleintritt. — Duct. choled.: Dilatiert. — Duct. Wirsung.: Dilatiert. — Urin: Kein Eiweiß, zeitweise Zucker. — Sonstige Bemerkungen: Darmblutung. (Dieser Fall ist als Carc. des Pankreaskopfs bezeichnet.)

18. Jahr der Veröffentlichung: 1858. — Autor: Frerichs. — Quelle: Klinik der Leberkrankheiten I. S. 249, Nr. 19. — Alter: W., 58 J. — Sitz des Carcinoms: An der Eintrittsstelle des D. chol., eine walnußgroße Geschwulst mit allen Eigenschaften des Zottenkrebses. — Ikterus: Ikterus im Vordergrund. — Cholelithiasis: Keine Gallensteine. — Hydrops vesic fell.: Gallenblase ausgedehnt. — Duct. choled.: Gallenwege ansehnlich erweitert. — Pankreas: Schlaff, welk. — Urin: Harn schwarzbraun. — Klinische Diagnose: Ein Tumor, welcher den D. chol. verschließen könnte, wurde vergebens durch Palpation gesucht. — Sonstige Bemerkungen: Leber weich (Leucin, Tyrosin).

19. Jahr der Veröffentlichung: 1864. — Autor: S. Rosenstein. — Quelle: Berliner klin. Wochenschr. S. 336. Ikterus durch Kankroid des Duct. chol. mit Albuminurie. — Alter: M. ? — Sitz des Carcinoms. An der Stelle der Mündung des D. chol. prominiert in das Duod. eine etwa kirschengroße Anschwellung, welche mit der unveränderten Schleimhaut des Duod. überzogen ist. Mündung des Chol. auf dem Gipfel der Anschwellung. — Mikroskopisch: Zylinderepithelzellen, den Darmepithelien sehr ähnlich, aber unregelmäßiger, in Form von ramifizierten Balken mit geringem bindegewebigem Gerüst zusammengruppiert. — Metastasen: Von Metastasen kein Wort erwähnt. — Ikterus: Sehr starker Ikterus. — Hydrops vesic. fell.: Hydrops vesicae felleae. — Duct. choled.: Fingerdick, alle Gänge erweitert. — Urin: In 24 h 300 ccm, Albuminurie, deutliche Gallenreakt. — Klin. Diagnose: Katarrhalischer Ikterus. — Sonstige Bemerkungen: Kleine Gallengänge begleitet von abszedierenden Herden. Cerebrale Erscheinungen fehlten vollständig.

20. Jahr der Veröffentlichung: 1868. — Autor: G. Merkel. — Quelle: Wiener med. Presse IX, 37 u. 38. — Alter: M., 45 J. — Sitz des Carcinoms: An der Mündungsstelle des erweiterten Duct. chol. befindet sich eine haselnußgroße Geschwulst aus Zylinderzellen. — Mikroskopisch: Zylinderzellen schlauch- und sackförmig angeordnet in zartem Bindegewebe. — Ikterus: Ikterus. — Duct. choled.: Gallenwege durchweg gleichmäßig erweitert.

21. Jahr der Veröffentlichung: 1868. — Autor: G. Merkel. — Quelle: Wiener med. Preese IX, 37 u. 38. — Alter: W., 62 J. — Sitz des Carcinoms: An der Einmündungsstelle des Duct. chol. in den Zwölffingerdarm ein Substanzverlust von der Größe eines 2 Markstückes mit gelbgrauem Grunde und wulstigen Rändern. — Mikroskopisch: Schlauch- und nesterförmige Anhäufung von Zylinderzellen. — Ikterus: Starker Ikterus. — Hydrops vesic. fell.: Gallenblase stark ausgedehnt. — Duct. choled.: Gallengänge stark ausgedehnt.

22. Jahr der Veröffentlichung: 1875. — Autor: Friedreich. — Quelle: Ziemssens Handbuch VIII. 2, S. 251. — Alter: M., 43 J. — Sitz des Carcinoms: Ein in der Pars descendens sitzender, ringförmiger Krebs, der zur Verschließung des Duct. choled. Veranlassung gegeben hatte. — Ikterus: Chron. Ikterus. — Duct. choled.: Starke Dilat. der Gallengänge. — Duct. Wirsung.: Mündet getrennt vom Chol., ist stark erweitert. Mündung komprimiert. — Pankreas: Chron. Pankreatitis und nachfolgende Atrophie des Organs. — Klin. Diagnose: Chron. Ikterus, Milztumor, glatte, schmerzlose Leber, genauere anat. Diagnose unmöglich.

23. Jahr der Veröffentlichung: 1878. — Autor: Fischel. — Quelle: Prager med. Woch. Nr. X. — Alter: W., 67 J. — Sitz des Carcinoms: Haselnußgroße, carcinomatöse Geschwulst der Papille. — Ikterus: Ikterus. — Cholelithiasis: Nirgends ein Stein. — Hydrops vesic. fell.: Geringe Ausdehnung.

24. Jahr der Veröffentlichung: 1883. — Autor: Cockle. — Quelle: Medical Times and Gaz. London p. 493 (case II von Fenwick). — Alter: M., 53 J. — Sitz des Carcinoms: Der Tumor umgab die Mündung des Choled., infiltrierte die Wand des Duod. auf 3 Zoll Länge und in der halben Kirkumferenz. Duodenum oberhalb dilatiert. — Mikroskopisch: A spheroidal cell cancer. — Metastasen: Regionäre Lymphdrüsen vergrößert. Leber u. Pankreas frei von Metastasen. — Ikterus: Ikterus. — Hydrops vesic. fell.: Blase enorm ausgedehnt. — Duct. choled.: Chol., Cyst., Hepaticus stark dilatiert. — Klin. Diagnose: I. Ikterus catarrhalis. II. Steinobstrukt. im Choled. III. Leberabszeß. — Sonstige Bemerkungen: Perforation der Gallenblase, Peritonitis.

25. Jahr der Veröffentlichung: 1889. — Autor: Roselieb. — Quelle: Über 5 Fälle von Carc. d. Dünndarms. Diss. München. — Alter: W., 74 J. — Sitz des Carcinoms: Der Übergang d. Choledoch. im Duod. ist völlig verschlossen, die Umgebung dieser Stelle etwa walnußgroß, krebsig, derb, infiltriert. — Ikterus: Starker Ikterus. — Hydrops vesic. fell.: Über Gänseeigröße. — Duct. choled.: Hochgradig dilatiert.

26. Jahr der Veröffentlichung: 1889. — Autor: Roselieb. — Quelle: Über 5 Fälle von Carc. d. Dünndarms. Diss. München. — Alter: M., 56 J. — Sitz des Carcinoms: Im absteigenden Teil Lumen auf den

Umfang eines kl. Fingers verengt, hier ist eine die ganze Oberfläche der Schleimhaut einnehmende Ulceration etwa vom Umfang eines 5 Markstückes. — Metastasen: Metastasen in Leber und Lungen. — Ikterus: Hochgradig. — Hydrops vesic. fell.: Gallenblase vergrößert. — Magen: Heftige Magenschmerzen, ohne Erbrechen, Magen stark ausgedehnt. — Urin: Viel Gallenfarbstoff. — Klin. Diagnose: Carc. hepatis.

27. Jahr der Veröffentlichung: 1889. — Autor: Pilliet. — Quelle: Bull. de la soc. anat. de Paris, p. 589. T. III. 1889. — Alter: M., 81 J. — Sitz des Carcinoms: Au niveau de l'ampoule de Vater il existe un champignon surélevé, blanc rosé, du volume d'une petite noisette, paraissant constitué par un épithélioma de très petit volume, sans ulcération à sa surface. Il recouvre exactement les deux canaux, cholédoque et pancréatique. — Mikroskopisch: Un épithéliome cylindrique, parti de la surface duodénale, ayant envahi l'ampoule par contiguité. — Metastasen: Keine Metastasen. — Ikterus: Ikterus. — Cholelithiasis: Keine Steine. — Hydrops vesic. fell.: Hydrops vesic. — Duct. choled.: Ch. dilat. — Duct. Wirsung.: Nicht dil. — Pankreas: Klein, kein Carc. — Magen: Magen klein. — Urin: Gallenfarbstoffhaltig.

28. Jahr der Veröffentlichung: 1891. — Autor: Warmburg. — Quelle: Über die Diagnose des Carc. duodeni. Diss. Berlin. — Alter: M., 38 J. — Sitz des Carcinoms: Kleinapfelgroße Geschwulst in der Pars descend., liegt mit ihrem Zentrum wesentlich da, wo die Papille sein sollte, ragt pilzförmig in das Innere des Darms hinein. Darmschleimhaut an der Stelle der Geschwulst in 2 Markstückgröße ulcerös zerfallen, hat das Pankreas erreicht und eine Randzone von $^1/_2$ cm Breite bereits zerstört. — Mikroskopisch: Zylinderzellkrebs. — Metastasen: Leber, glandulae coeliacae. — Ikterus: Ikterus. — Cholelithiasis: Nirgends Steine. — Hydrops vesic. fell.: Gallenblase stark dilatiert. — Duct. choled.. Chol. u. Gallengänge stark dilatiert. — Duct. Wirsung.: Leicht erweitert. — Magen: Magen nicht erweitert.

29. Jahr der Veröffentlichung: 1894. — Autor: Weecke. — Quelle: Zur Kenntnis d. prim. Duod.-C. Diss. Kiel. — Alter: W., 45 J. — Sitz des Carcinoms: 2 cm oberhalb der Papille ein 4 und 7 cm im Durchmesser haltendes Geschwür. — Metastasen: Metastasen der benachbarten Lymphdrüsen. Einwachsen des Krebses in den Duct. cyst. — Ikterus: Ikterus. — Cholelithiasis. Zahlreiche kleine Steine der Gallenblase. Duct. choled.: Ektasie der Gallenwege. — Duct. Wirsung.: Dilatiert. — Pankreas: Frei. — Magen: Zeitweiliges Erbrechen (an der hintern Magenwand eine große Narbe).

30. Jahr der Veröffentlichung: 1894. — Autor: Deetjen. — Quelle: Ein Fall von prim. Krebs d. Duct. chol. Diss. Kiel. — Alter: M., 62 J. — Sitz des Carcinoms: Beginnendes Carc. des Duct. chol. an der Ausmündungsstelle desselben in den Darm. Papilla duod. derb, ragt ringförmig hervor. — Hydrops vesic. fell.: Gallenblase prall gespannt. — Duct. choled.: Dilatiert (Sonde passiert bequem). — Klin. Diagnose: Magen- und Lebercarc. — Sonstige Bemerkungen: ca. 6 monatliche Krankheitsdauer.

31. Jahr der Veröffentlichung: 1894. — Autor: Olivier. — Quelle: Zieglers Beiträge 15. Bd. S. 351, Fall II. — Alter: M., 57 J. —

Sitz des Carcinoms: Etwas oberhalb der Papille radiäre Falten in der Mucosa, die in einer kleinen trichterartigen Vertiefung zusammenlaufen, diese Stelle entspricht einem Tumor von Kleinnußgröße, welcher seinen Sitz scheinbar im Pankreas hat. — Mikroskopisch: Adenocarcinom, erweist sich mikroskopisch vom Duodenum ausgehend. — Ikterus: Von Ikterus nichts erwähnt. — Duct. choled.: Keine Erweiterung, gut durchgängig. — Duct. Wirsung.: Nicht erweitert. — Magen: Erweiterung des Magens, Erbrechen, freie HCl. — Sonstige Bemerkungen: Vergl. die Bemerkung von Pic. Contribution à l'étude du cancer primitif du Duod. Rev. de Méd. 1895, p. 82.

32. Jahr der Veröffentlichung: 1894. — Autor: Holtbuer. — Quelle: Über das Carc. des Papilla duod. Diss. Leipzig, S. 25. — Alter: M., 29 J. — Sitz des Carcinoms: Tumor genau der Mündungsstelle des Duct. chol. an der Papille entsprechend, walnußgroß, flach; blumenkohlartiges Wachstum, derbe Basis, stark zerklüftete Außenfläche. — Ikterus: Ikterus. — Cholelithiasis: Keine Konkremente. — Hydrops vesic. fell.: Gallenblase prall gefüllt. — Duct. choled.: Choled. daumenstark. — Sonstige Bemerkungen: Biliäre Lebercirrhose.

33. Jahr der Veröffentlichung: 1894. — Autor: Holtbuer. — Quelle: Über das Carc. d. Pap. duod. S. 29. — Alter: M., 42 J. — Sitz des Carcinoms: Unter dem Pylorus in der Gegend der Duodenalpapille ein stark höckriger, an der Oberfläche exulcerierter Tumor, der gürtelförmig 6 cm breit den Darm umgibt. — Mikroskopisch: Adenocarcinom der Lieberkühnschen Krypten. — Metastasen: Linke Lunge, hintere Partie des Unterlappens. — Ikterus: Ikterus. — Cholelithiasis: Ein kirschgroßer, flachhöckriger Stein. — Hydrops vesic. fell.: Gallenblase 15 cm lang, 6 cm Durchm. — Duct. choled.: Choled. daumendick. Cysticus bleistiftdick. — Magen: Magenbeschwerden, vollst. Fehlen von HCl, Milchsäure vorhanden.

34. Jahr der Veröffentlichung: 1894. — Autor: A. Fränkel. — Quelle: Berl. klin. Wochenschr. S. 252. — Alter: M., Mitte der 40. J. — Sitz des Carcinoms: In der Umgebung der Papilla Vateri kaum mehr als markstückgroßes Carc., zirkumskript. an der Ausmündungsstelle des Chol. — Ikterus: Starker Ikterus seit $^1/_2$ Jahr. — Cholelithiasis: Konkrementartige Gebilde (Anfänge von Bilirubinstein.) — Hydrops vesic. fell.: Stark ausgedehnt. — Duct. choled.: Gallengänge enorm dilatiert. — Sonstige Bemerkungen: Eitrige Cholangitis (Bact. coli) Fieber.

35. Jahr der Veröffentlichung: 1894. — Autor: Lannois et Courmont. — Quelle: Revue de médecine p. 291. — Alter: M., 77 J. — Sitz des Carcinoms: Um die Choledochusmündung herum in 5 Frankstückgröße. — Mikroskopisch: Épithélioma cylindrique. — Metastasen: Keine Metastasen, keine vergrößerten Supraclaviculardrüsen. — Ikterus: Kein Ikterus. — Hydrops vesic. fell.: O. B. — Duct. choled.: O. B. — Pankreas: Absolut frei. — Magen: Kein Erbrechen, Magen nicht dilatiert. — Sonstige Bemerkungen: Zugleich Plattenepithelcarc. des Ösophagus.

36. Jahr der Veröffentlichung: 1896. — Autor: Vincent Georges. — Quelle: Étude sur le cancer primitif de l'ampoule de Vater. Thèse Paris obs I. — Alter: M., 40 J. — Sitz des Carcinoms: Im Niveau der ampulla Vateri eine pilzförmige, nicht ulcerierte Masse, darin

die Mündung des Choled. — Mikroskopisch: Adenocarcinom. — Metastasen: Keine Metastasen. — Ikterus: Ikterus (niemals kolikartige Schmerzen). — Duct. choled.: Dilatiert. — Duct. Wirsung.: Dilatiert. — Urin: Gallenfarbstoffhaltig, kein Eiweiß, kein Zucker.

37. Jahr der Veröffentlichung: 1896. — Autor: Vincent Georges. — Quelle: Étude sur le cancer primitif de l'ampoule de Vater. Obs. II. — Alter: M., 53 J. — Sitz des Carcinoms: An Stelle der Ampulla Vateri ein beetartiges Epitheliom ($3^1/_2$ cm Länge und 2 cm Breite) — Mikroskopiscch: Zylinderzellepitheliom wie im übrigen Darmkanal vorkommend. — Metastasen: Im linken Leberlappen. — Ikterus: Viermal Ikterus. — Cholelithiasis: Keine Steine. — Hydrops vesic. fell.: Gallenblase voluminös. — Duct. choled.: Chol. noch sondierbar, oberhalb enorm dilatiert. — Magen: Kein Erbrechen. — Urin: Gallenfarbstoffhaltig. — Klin. Diagnose: Eingekeilter Choledochusstein, Cholangitis. — — Sonstige Bemerkungen: Profuse, intestinale Hämorrhagie.

38. Jahr der Veröffentlichung: 1897. — Autor: Günther. — Quelle: Ein Fall von Carc. d. Duod. Diss. Jena. — Alter: W., 45 J. — Sitz des Carcinoms: 6 cm hinter dem Pylorus beginnende Neubildung, 8 cm lang, den ganzen absteigenden Schenkel einnehmend, bis auf die Serosa die Wand durchsetzend, mäßig fest, gewulstet, in das Darmlumen vorspringend. Anfangsteil des Duodenums erweitert. — Ikterus: Leichte Andeutung von Ikterus. — Duct. choled.: Unterer Teil des Chol. 1,8 cm weit. — Pankreas: Bietet nichts Besonderes. — Magen: Erbrechen, morgens Mageninhalt stark grün. Fehlen von freier HCl. Milchsäure reichlich. Magen mit 3080 ccm Wasser füllbar. Pylorus 11 cm Umfang. — Urin: Gallenfarbstoff nicht nachweisbar. — Klin. Diagnose: Carcinoma pylori (Gastrektasie). — Sonstige Bemerkungen: In der Mitte der hintern Magenwand strahlige Narbe. 2,5 cm vor dem Pylorus ein Geschwür, welcher Natur?

39. Jahr der Veröffentlichung: 1898. — Autor: Schlesinger. — Quelle: Wiener klin. Wochenschr. S. 245. — Alter: M., 58 J. — Sitz des Carcinoms: Guldenstückgroßes Dünndarmcarc. im absteigenden Teil d. Duod., welches in seinen Randpartien bis zum Div. Vateri reichte. — Metastasen: Leberpforte, Leber. — Ikterus: Ikterus, zuletzt äußerst intensiv. — Hydrops vesic. fell.: Enormer Hydrops, sonst keine Veränderungen der Gallenblase. — Duct. choled.: Abknickung des Duct. cysticus. — Magen: Keine Magendilat., stets freie HCl, mäßige Mengen von Milchsäure. Nie alkalisch. Ziemlich gute Verdauungsfähigkeit, Erbrechen sub finem vitae. — Sonstige Bemerkungen: Keine Zeichen von Darmstenose, zeitweilig Schmerzen, in die Gallenblasengegend lokalisiert.

40. Jahr der Veröffentlichung: 1898. — Autor: Mauclaire et Durrieux. — Quelle: Bulletins de la soc. anat. de Paris 73, p. 277. — Alter: M., 70 J. — Sitz des Carcinoms: An Stelle der Ampulla Vateri eine auf $^3/_4$ des Duodenallumens sich ausdehnende Neubildung (ressemblant à une énorme valvule connivente tuméfiée). — Mikroskopisch: Épithélioma cylindrique avec des points carcinomateux. — Metastasen: Leber, Mesenterialdrüsen. — Ikterus: Kein Ikterus. — Pankreas: Normal. —

Magen: Magen nicht erweitert. Erbrechen. — Urin: O. B. — Klin. Diagnose: Cancer de l'intestin, amenant des phénomènes d'obstruction.

41. Jahr der Veröffentlichung: 1899. — Autor: Auerbach. Quelle: Über Verschluß d. Duct. choled. an seinem untersten Abschnitt. Diss. Leipzig. Fall VI. — Alter: M., 43 J. — Sitz des Carcinoms: Im absteigenden Schenkel des Duod., im Bereich der Papilla duodeni. — Metastasen: Lebermetastasen. — Ikterus: 14 Tage Ikterus (Schüttelfrost). — Hydrops vesic. fell.: Hochgradige Erweiterung der Gallenblase. Duct. choled.: Gallenstauung. — Magen: Kaffeesatzartiges Erbrechen. Fehlen von freier HCl, reichlich Milchsäure. — Urin: Dunkelbraun. — Klin. Diagnose: Empyem der Gallenblase.

42. Jahr der Veröffentlichung: 1899. — Autor: Auerbach. — Quelle: Über Verschluß d. Duct. choled. an seinem untersten Abschnitt. Diss. Leipzig. Fall VII. — Alter: W., 62 J. — Sitz des Carcinoms: Die ganze Papille ist in eine zottige, sehrweiche, dunkelrotgraue Geschwulstmasse verwandelt, die etwa die Größe eines kleinen Apfels besitzt. — Metastasen: Lebermetastasen. — Ikterus: Ikterus an Intensität wechselnd. — Cholelithiasis: Am Fundus der Blase einige kleine Pigmentkrümel. — Hydrops vesic. fell.: 10 cm Umfang, 16 cm Länge. — Duct. choled.: Chol., Cyst., Hepaticus stark erweitert. — Duct. Wirsung.: Stark erweitert. — Pankreas: Sehr fest. — Magen: Kein Erbrechen, freie HCl, keine Milchsäure. — Urin: Viel Gallenfarbstoff. — Klin. Diagnose: I. Cholelithiasis mit nachfolgendem Lebercarc., II. Carc. papill. duod.

43. Jahr der Veröffentlichung: 1899. — Autor: Descos et Bériel. — Quelle: Sur un cas de cancer du duod. Revue de Méd. XIX, p. 633. — Alter: W., 58 J. — Sitz des Carcinoms: Ulceration 1—2 cm oberhalb der Papille beginnend, 6—7 cm nach unten sich ausdehnend. Grund der Ulceration entspricht dem Pankreaskopf. — Mikroskopisch: Adenocarcinom. — Metastasen: Keine Metastasen in der Leber. — Ikterus: Teinte jaunâtre, mais qui n'est pas bien celle de l'ictère. — Cholelithiasis: 2—3 Steine. — Hydrops vesic. fell.: Nicht erweitert. — Duct. choled.: In seiner Länge reduziert, beträchtliche Erweiterung der Gallengänge. — Magen: Erbrechen selten, nie reichlich. Magen kaum dilatiert. — Urin: Kein Eiweiß, kein Zucker. — Klin. Diagnose: Magenkrebs? — Sonstige Bemerkungen: Keine Zeichen von Duodenalstenose, keine Zeichen von Pylorusinsuffizienz. Fehlen des Syndroms Bard-Pic (Ikterus).

44. Jahr der Veröffentlichung; 1900. — Autor: Halsted. — Quelle: Bulletin of the Johns Hopkins Hospital, Vol. XI, Nr. 106, p. 4. — Alter: W., 60 J. — Sitz des Carcinoms: Primary carcinoma of the duodenal papilla and diverticulum of the Vater, successfully removed by operation: cystico-enterostomy three months after the first operation. (At the autopsy it was found that the carcinoma had recurred in the head of the pancreas and duodenum closing the common duct.) — Metastasen: Keine Drüsenmetastasen zur Zeit der Operation. — Ikterus: Ikterus. — Cholelithiasis: Konkremente. — Hydrops vesic. fell.: Gallenblase dilatiert. — Duct. choled.: Erweitert. — Sonstige Bemerkungen: Februar und Mai 1898 operiert, Herbst 1898 gestorben.

45. Jahr der Veröffentlichung: 1900. — Autor: Krielke. — Quelle: Ein Fall von Krebsgeschwür des absteigenden Duod. Diss. Kiel. — Alter: W., 54 J. — Sitz des Carcinoms: Unmittelbar unter der Choled.-Mündung ein 3 cm langes bis 2 cm breites Krebsgeschwür (zerstörte Choledochuspapille). — Mikroskopisch: Adenocarcinom. — Metastasen: Leber. Herz. Herzbeutel, Retromediastinal-, Bronchial-. Retroperitoneal-. Mesenterial-. Portaldrüsen, Pankreas. Bauchfell, Nierenbecken. — Ikterus: Ikterus. — Cholelithiasis: Große Anzahl Steine in der Gallenblase. — Hydrops vesic. fell.: Stark erweitert. — Duct. choled.: Choled. und Hepatic. sehr weit. — Pankreas: D. Sant. mündet gesondert. — Magen: Magen ziemlich ausgedehnt. stark galliges Erbrechen, keine freie HCl nachweisbar. — Klin. Diagnose: Multiples Carcinom der obern Bauchhöhle (Netz, vielleicht Lymphdrüsen), primärer Sitz? — Sonstige Bemerkungen: Übergangsstelle von Duod. ins Jejunum durch krebsige retroperitoneale Drüsen stark stenosiert.

46. Jahr der Veröffentlichung: 1900. — Autor: Butz. — Quelle: Über Duodenalkrebs und seine Komplikationen. Diss. Greifswald. — Alter: W., 29 J. — Sitz des Carcinoms: In Papillenhöhe. Duod. auf Kleinfingerdicke verengt. (4 cm Umfang), an der Stelle der Verengerung ein ca. 2 Mark-stück großes Krebsgeschwür, in dessen Mitte die Stelle der Papille. — Mikroskopisch: Adenocarcinom. — Metastasen: Carcinomata metastatica hepat., pulm. dextri, glandularum supraclavicularium sinistri lateris. gland. bronch., retroperitoneal. Pleuritis carcinosa sinistra. — Ikterus: Plötzlich beginnender Ikterus. — Cholelithiasis: Keine Steine in den Gallenwegen. — Hydrops vesic. fell.: Sehr große Gallenblase. — Duct. choled.: Cysticus, Choled. erweitert, letzterer verengt sich gegen d. Duod. hin etwas. Sonde passiert jedoch. — Duct. Wirsung.: Für feinste Sonde Mündung nicht passierbar. Degeneratio cystica. — Magen: Sodbrennen, häufiges Aufstoßen. Magenschmerzen. HCl positiv, Milchsäure negativ. Salolprobe nach $1^1/_2$ h positiv. — Urin: Gallenfarbstoff reichlich, kein Eiweiß, kein Zucker. — Klin. Diagnose: I. Icterus catarrh. II. Ict. chron., vielleicht infolge von Gallenstein. III. Hydrops vesicae fell. Ict. universalis. Verschluß des D. chol. wahrscheinlich durch einen Stein. Zuletzt Tumor pancreatis inoperabilis. — Sonstige Bemerkungen: Cholecystoduodenostomie beseitigt den Ikterus, nach $^1/_4$ Jahr wieder Magenbeschwerden, Erbrechen großer Mengen. — Gastroenterostomie. $^1/_4$ Jahr nachher wieder Magenbeschwerden, keine Ektasie. Frühgeburt im 6. Monat. Kachexie.

47. Jahr der Veröffentlichung: 1900. — Autor: Butz. — Quelle: Über Duodenalkrebs etc. Diss. Greifswald, S. 31, Fall 17. — Alter: W., 32 J. — Sitz des Carcinoms: Carcinoma ostii ductus choledoch. duoden.; exulcerierter Tumor, flach. unregelmäßige, harte Grenze, 4 cm lang, $3^1/_2$ cm breit, Ränder wallartig. — Metastasen: Lebermetastasen. — Ikterus: Starker Ikterus. — Hydrops vesic. fell.: Gallenblase stark ausgedehnt. — Duct. choled.: Chol., Cystic. dilatiert. — Klin. Diagnose: Perityphlitis, Echinococcus?

48. Jahr der Veröffentlichung: 1901. — Autor: Krause. — Quelle: Ein Fall von prim. Krebs d. Duod. Diss. Kiel. — Alter: M., 69 J. — Sitz des Carcinoms: 1 cm von der Papilla duodeni nach oben eine unregelmäßig erodierte Stelle von etwa 6 mm Durchmesser, leicht hämorrha-

gisch, nach welcher die Falten der Umgebung sternförmig herangezogen sind. — Mikroskopisch: Zylinderzellkrebs. — Metastasen: Geschwollene, sehr harte epigastrische Drüse. — Ikterus: Starker Ikterus. — Hydrops vesic. fell.: Gallenblase schlaff, groß. — Duct. choled.: Chol. für Sonde durchgängig, aus der Mündung ragen 2 gestielte Schleimhautpolypen. — Pankreas: Fettnekrosen (auch im Netz). — Magen: Keine freie HCl. Milchsäure. — Urin: Bierbraun, ikterische Zylinder, geringer Albumengehalt. — Klin. Diagnose: Carc. Verschluß. des Duct. chol. — Sonstige Bemerkungen: Duct. hepat. schwielig, narbig, verdickt; chron. interstitielle Hepatitis.

49. Jahr der Veröffentlichung: 1901. — Autor: Schüller. — Quelle: Bruns' Beiträge z. kl. Ch. Bd. 31, Fall I, S. 683. — Alter: M., 66 J. — Sitz des Carcinoms: Ulceration circulär um die Ausmündungsstelle des Duct. chol., reicht etwa 1—1½ cm in den Duct. chol. hinauf (operativ transduodenal entfernt). — Mikroskopisch: Adenocarcinom. — Metastasen: Lebermetastasen. — Ikterus: Ikterus beständig zunehmend. — Duct. choled.: Chol., Cyst., Hep. erweitert. — Duct. Wirsung.: Nicht erweitert. — Urin: Kein Eiweiß, zeitweise Glykosurie, intensive Gallenfarbstoffreaktion. — Klin. Diagnose: Starke biliäre Hypertrophie der Leber. Gallenstauung, wahrscheinlich im Choledochus. Cholangoitis. — Sonstige Bemerkungen: Fieber mit remittierendem Typus, nie Kolikanfälle.

50. Jahr der Veröffentlichung: 1901 — Autor: Schüller. — Quelle: Bruns' Beiträge z. kl. Chir. Bd. 31, Fall II. — Alter: M., 56 J. — Sitz des Carcinoms: An der Einmündungsstelle des Choledochus quillt die Schleimhaut wulstig vor. Die Stelle hat narbenartige, derbe Beschaffenheit in der Umgebung. — Mikroskopisch: Carcinomgewebe teils mehr scirrhös, teils mehr retikuliert. — Ikterus: Ikterus. — Cholelithiasis: Hirsekorngroße, aber auch einige größere maulbeerförmige Pigmentsteine. — Hydrops vesic. fell.: Erweitert, außerordentlich verdickte Wandung. — Duct. choled.: Chol., Cyst. erweitert. — Magen: Kein Erbrechen, HCl positiv, Milchsäure negativ, Magen morgens nüchtern, leer. — Urin: Dunkel, kein Eiweiß, kein Zucker. — Sonstige Bemerkungen: Keine Schmerzen, Cholecystenterostomie.

51. Jahr der Veröffentlichung: 1901. — Autor: W. Soltau Fenwick. — Quelle: Edinburgh medical journal, N. Series, Vol. X, p. 312, case I. — Alter: W., 54 J. — Sitz des Carcinoms: An Stelle der Papille ein Geschwür von der Größe eines Shillings, mit hartem Grunde. — Mikroskopisch: Cylindrical cell carcinoma. — Metastasen: Keine Metastasen in der Leber, drei retroperitoneale Drüsen vergrößert. — Ikterus: Tiefer Ikterus. — Hydrops vesic. fell.: Erweitert. — Duct. choled.: Größere Gänge dilatiert. — Magen: Magen nicht vergrößert, freie HCl. In den letzten Tagen Erbrechen. — Urin: Gallenfarbstoffhaltig, kein Eiweiß, kein Zucker.

52. Jahr der Veröffentlichung: 1902. — Autor: De Havilland Hall. — Quelle: Lancet 1902, S. 1102. — Alter: M., 46 J. — Sitz des Carcinoms: An der Mündungsstelle. — Mikroskopisch: A columnar carcinoma. — Ikterus: Ikterus. — Hydrops vesic. fell.: Gallenblase ektasiert. — Duct. choled.: Chol. Cystic. erweitert. — Duct. Wirsung.:

Erweitert. — Magen: Kein Erbrechen. — Urin: Gallenfarbstoffhaltig, kein Eiweiß, kein Zucker. — Sonstige Bemerkungen: Leber vergrößert.

53. Jahr der Veröffentlichung: ? — Autor: Kast und Rumpel (jetzt Fränkel und Rumpel). — Quelle: Path. anat. Tafeln, Heft 3, Fall V. — Alter: W., 71. — Sitz des Carcinoms: In der Gegend der Papille ein höckriger, z. Tl. ulcerierter Tumor von etwa 3 cm Durchmesser. — Mikroskopisch: Zylinderzellencarc. — Metastasen: Nirgends Metastasen. — Ikterus: Tiefer Ikterus. — Hydrops vesic. fell.: Stark ausgedehnte Gallenblase. — Duct. choled.: Gallenwege stark erweitert. — Urin: Spärlich, schwarzgrün, sehr viel Gallenfarbstoff, kein Eiweiß, kein Zucker. — Sonstige Bemerkungen: Tod $3^1/_2$ Monate nach Auftreten der ersten Erscheinungen.

54. Jahr der Veröffentlichung: ? — Autor: Kast und Rumpel. — Quelle: Path. anat. Tafeln, Heft 3, Fall VI. — Alter: M., 74 J. — Sitz des Carcinoms: In der Gegend der Papille; in der Pars intest. d. Duct. chol. die gleichen zottigen und in Zerfall begriffenen Wucherungen. — Mikroskopisch: Adenocarc. cylindrocellulare papillomatosum. — Metastasen: Keine Metastasen. — Ikterus: Wiederholt vorübergehend Ikterus. — Urin: Während der Anfälle gallenfarbstoffhaltig. — — Klin. Diagnose: Verdacht auf Leberkrebs seit vielen Jahren. — Sonstige Bemerkungen: Seit 5 Jahren Anfälle unter dem Bilde der Gallensteinkolik.

55. Jahr der Veröffentlichung: 1905. — Autor: Körte. — Quelle: Beitr. zur Chirurg. d. Gallenwege etc. S. 398, Anhang VI, Fall 11. (Langenbecks Archiv, Bd. 71, S. 1049). — Alter: M., 46 J. — Sitz des Carcinoms: Markstückgroße, geschwürig zerfallene, carcinomatöse Geschwulst an der Papilla Vateri. — Ikterus: Icterus viridis. — Cholelithiasis: Einige Steine. — Hydrops vesic. fell.: Gallenblase vergrößert, enthält dünnen Eiter. — Duct. choled.: Stark ausgedehnt, Konkremente. — Sonstige Bemerkungen: Cholecystostomie, Choledochusdrainage 13 Tage p. op., Tod an Kachexie.

56. Jahr der Veröffentlichung: 1905. — Autor: Körte. — Quelle: Beitr. zur Chirurg. d. Gallenwege etc. S. 398, Anhang VI, Fall 12. (Verhdlg. d. deutsch. Ges. f. Chir. 1903, S. 628, Fall 3). — Alter: W., 44 J. — Sitz des Carcinoms: Kleinkirschgroßer, harter Tumor (Exzision, Choledochusdrainage). — Mikroskopisch: Adenocarcinom. — Ikterus: Ikterus. — Cholelithiasis: Keine Steine. — Hydrops vesic. fell.: Hydrops vorhanden. — Duct. choled.: Chol. erweitert. — Urin: Urin dunkel, kein Eiweiß, kein Zucker. — Klin. Diagnose: Choledochusstein. — Sonstige Bemerkungen: Keine Sektion; Befund durch Operation erhoben.

57. Jahr der Veröffentlichung: 1905. — Autor: Körte. — Quelle: Beitr. zur Chir. d. Gallenwege. S. 223, Anhang VI, Fall 13. — Alter: W., 54 J. — Sitz des Carcinoms: Carc. der Choledochusmündung in der Papilla Vateri (Resektion des Duodenums). Kleine, harte Scheibe von ca. Bohnengröße, sie betraf nur die Choledochusmündung, während die dicht daneben liegende Mündung des Duct. pancr. frei war. — Mikroskopisch: Adenocarcinom. — Ikterus: Ikterus. — Hydrops vesic. fell.: Gallenblase sehr vergrößert. — Duct. choled.: Erweitert. — Klin.

Diagnose: Bei der ersten Operation ($1^1/_2$ Jahr vorher) als gutartige narbige Stenose aufgefaßt.

58. Jahr der Veröffentlichung: 1906. — Autor: Arnsperger. — Quelle: Bruns' Beitr. z. kl. Chir. 48. Bd., S. 711, Fall 28. — Alter: W., 43 J. — Sitz des Carcinoms: Papille als walnußgr. Tumor in das Duod. vorspringend. — Mikroskopisch: Adenocarcinom. — Metastasen: Keine Metastasen. — Ikterus: Icterus gravis. — Cholelithiasis: Stein von Hühnereigröße. — Hydrops vesic. fell.: Stark ausgedehnt. — Duct. choled.: Chol. erweitert. — Magen: Magen erweitert. — Klin. Diagnose: Carc. der Gallenblase? Obtur. Choled.-Stein? Cholämie. — Sonstige Bemerkungen: Transduodenale Resectio papillae Vateri et pancreatis.

59. Jahr der Veröffentlichung: 1906. — Autor: Arnsperger. — Quelle: Bruns' Beitr. z. kl. Chir 48. Bd., S. 712, Fall 29. — Alter: M., 55 J. — Sitz des Carcinoms: An der Papille ein ulceriertes, stenosierendes Carc., in den Pankreaskopf übergehend. — Metastasen: Keine Metastasen. — Ikterus: Ikterus gravis. — Hydrops vesic. fell.: Enorm erweitert. — Duct choled.: Chol. daumendick. — Sonstige Bemerkungen: Choledochoenterostomie, Cholecystektomie.

60. Jahr der Veröffentlichung: 1906. — Autor: Geiser. — Quelle: Diese Arbeit Fall II, Sekt. Nr. 56, 1884. — Alter: W., 40 J. — Sitz des Carcinoms: Die Einmündungsstelle des Duct. pancreat. enthält eine bohnengroße, rötliche, weiche Masse (teleangiektatisches Papillom mit Zylinderepithel), diese Masse hängt zusammen mit einer 5 Frcs.-Stück großen, flachen Geschwulst. — Mikroskopisch: Zylinderzellencarcinom. — Metastasen: Leber, Lunge, Portaldrüsen (Wirbelsäule negativ). — Ikterus: Ikterus hochgradig. — Cholelithiasis: Keine Steine. — Hydrops vesic. fell.: Gallenblase vergrößert. — Duct. choled.: Sehr weit. — Duct. Wirsung.: Im Kopf des Pankreas sehr weit. — Pankreas: Mikroskopisch überall Pankreasstrukt. — Urin: Viel Gallenfarbstoffe u. Eiweiß. — Klin. Diagnose: Carc. hepatis. — Sonstige Bemerkungen: Krankheitsdauer ca. 1 Jahr.

61. Jahr der Veröffentlichung: 1906. — Autor: Geiser. — Quelle: Diese Arbeit, Fall III, Sekt.-Nr. 288, 1889. — Alter: M., 41 J. — Sitz des Carcinoms: 5 Frankstück gr., gelblichweiße Geschwulst, in der Mitte mündet der Duct. pancreat., etwas exzentrisch eine kirschkerngr. Öffnung mit fetzigen, dicken Rändern, welche in den fingerdicken Chol. führt. — Metastasen: Leber, portale Lymphdrüsen. — Ikterus: Icterus universalis. — Cholelithiasis: Im Duct. cyst. 2-erbsengroße, maulbeerförmige, schwarze Konkremente. — Hydrops vesic. fell.: Gallenblase weit. — Duct. choled.: Choled. fingerdick. — Duct. Wirsung.: Stark dilatiert. — Pankreas: Ausgebreitete Fettnekrose. — Klin. Diagnose: Carc. hepatis (Carc. pancreatis). — Sonstige Bemerkungen: Abbild. in Kaufmann, Lehrb. der spez. pathol. Anat., III. Aufl. S. 573.

62. Jahr der Veröffentlichung: 1906. — Autor: Geiser. — Quelle: Diese Arbeit, Fall IV, Sekt. Nr. 352, 1893. — Alter: W., 63 J. — Sitz des Carcinoms: Im absteigenden Schenkel parapapillär ein gürtelförmiger, im Zentrum zerfallender, am Rande höckrig prominierender Tumor. — Mikroskopisch: Großzelliger, vielfach fettig degenerierter Krebssaft. — Metastasen: Leber, Lungen, Retroperitonealdrüsen. — Ik-

terus: Ikterus. — Hydrops vesic. fell.: Enorme Erweiterung. — Duct. choled.: Chol. daumendick. — Duct. Wirsung.: Sehr weit, frei. — Pankreas: Schmal, schwielig. — Magen: Magen groß. — Klin. Diagnose: Carc. hepatis. — Sonstige Bemerkungen: 8 Jahre ante exit. wegen Rektumcarc. und mehrmals nachher wegen lokalen Rezidiven operiert. Bei der Sekt. nichts Carcinomatöses konstatiert.

Anm. bei der Korrektur: Hierher gehören ferner der Fall Cordua (S. 71) und der Fall von Carnot et Harvier (Presse médicale 1906 p. 183).

Präjejunale Carcinome.

63. Jahr der Veröffentlichung: 1896. — Autor: Herz. — Quelle: Deutsche med. Woch. S. 362, Fall 4. — Alter: M., 66 J. — Sitz des Carcinoms: 6 cm unter der Papilla duod. die ganze Zirkumferenz von derben Geschwulstmassen eingenommen, welche ein flaches, auf der Höhe ulceriertes Plateau bilden und nach oben mit einem gewulsteten, derben schüsselartigen Rande in das Duod. hineinsehen. — Metastasen: Eine Drüse neben der Aorta vor der Wirbelsäule, einige Drüschen im Mesocolon transv. und im Mesenterium. — Magen: Erbrochenes stark sauer (Congo), freie HCl fehlt, Uffelmann stark positiv, Gallenfarbstoff nach Gmelin leicht nachweisbar. Magen dilatiert. — Urin: Kein Eiweiß, kein Zucker, kein Indican. Ziemlich viel Urobilin. — Sonstige Bemerkungen: 4 Monate Krankheitsdauer.

64. Jahr der Veröffentlichung: 1896. — Autor: M. Baillet. — Quelle: Bull. de la soc. anat. de Paris 71, p. 712. — Alter: M., 66 J. — Sitz des Carcinoms: Du siège sous-vatérien, sténose duodénale, l'ampoule de Vater au-dessus est libre de toute compression. — Mikroskopisch: Adenocarc. (rapelle de loin une vague disposition glandulaire. — Metastasen: (Rien à noter aux autres organes). — Ikterus: Kein Ikterus. — Hydrops vesic. fell.: Nicht vergrößert. — Magen: Magen dilatiert, galliges Erbrechen. — Urin: Kein Eiweiß, kein Zucker. — Klin. Diagnose: Latenter Magenkrebs (Pyloruscarc.), obgleich die Untersuchung des Magensaftes keine Hinweise bot.

65. Jahr der Veröffentlichung: 1901. — Autor: Rolleston. — Quelle: Lancet 1901, p. 1121. — Alter: M., 50 J. — Sitz des Carcinoms: A tight stricture of the third part of the duod. just where the mesentery crosses over it; the stricture just admitted a cedar pencil. — Mikroskopisch: Carcinoma with columnar cells. — Metastasen: Keine Metastasen. — Ikterus: Nie Ikterus. — Hydrops vesic. fell.: Gallenblase groß. — Duct. choled.: Gänge erweitert. — Duct. Wirsung.: Nicht erweitert. — Magen: Galliges Erbrechen, keine freie HCl, Magen und Duod. oberhalb d. Striktur dilatiert. — Urin: Indican zeitweise positiv. — Klin. Diagnose: Pyloruscarc.

66. Jahr der Veröffentlichung: 1901. — Autor: Soltau Fenwick. — Quelle: Edinburgh medical journal, N. Series, Vol. X, p. 316. — Alter: M., 56 J. — Sitz des Carcinoms: The lower end of the upper two thirds of the duodenum (8 inch. in length) was found to be the seat of an ulcerated malignant growth, which had so contracted the lumen of the

bowel that it hardly admitted the tip of the index finger. — Mikroskopisch: Columnar cell cancer. — Metastasen: Linke Supraclaviculardrüse vergrößert, im rechten Leberlappen Knötchen, retroperitoneale Drüsen. — Ikterus: Kein Ikterus. — Magen: Erbrechen öfters, alle 24 St, alkalisch, grün, Gmelin positiv, Fibrin wird verdaut. Magen erweitert, abends ausgewaschen, morgens nüchtern doch 13 Unzen galliger Flüssigkeit. — — Urin: Spur Eiweiß. — Sonstige Bemerkungen: Kein Tumor palpabel. Vordere Partie der Abdominalhöhle von 2 dünnwandigen nebeneinander liegenden Säcken eingenommen, links der dilatierte Magen, rechts die oberen $^2/_3$ des Duod. (8 inch. in length, 13 inch. in circumf.).

67. Jahr der Veröffentlichung: 1904. — Autor: G. A. Syme. — Quelle: Lancet 1904, p. 148. — Alter: M., 40 J. — Sitz des Carcinoms: A hard thickening of the third portion; the strictured portion is one and a quarter inches long and its wall is three-eighths of an inch thick; no raged ulceration in the lumen. — Mikroskopisch: Columnar carc. with an attempt at alveolar formation (great development of connective tissue). — Magen: Erbrechen (nie Blut, nie Galle), Magen dilatiert. — Urin: Kein Eiweiß, kein Zucker. — Klin. Diagnose: Pyloric obstruction. — Sonstige Bemerkungen: Befund durch Operation erhoben, Duodenalpartie in $3^1/_2$ Zoll Länge reseziert, mit Erfolg.

68. Jahr der Veröffentlichung: 1906. — Autor: Geiser. — Quelle: Diese Arbeit, Fall V, Sekt.-Nr. 68, 1889. — Alter: M., 39 J. — Sitz des Carcinoms: Gegenüber der Papille, im Anfangsteil der Pars inf. ein ca. 2 Frankstück gr. Loch, umgeben von wulstigen, weißen, weichen Geschwulstmassen; dieses Loch führt in eine faustgroße bis ans Promontorium reichende retroperitoneale, mit Darminhalt gefüllte Höhle. Kotabszeß. — Mikroskopisch: (Lebermetastase: große, mehrkernige, z. Tl. zylindrische, z. Tl. kubische Zellen). — Metastasen: Leber, Mesenterialdrüsen, rechte Lunge, rechter Hoden. — Ikterus: Kein Ikterus. — Pankreas: Ohne Geschwulstmassen. — Magen: Freie HCl fehlt, Milchsäure vorhanden, Magen bedeutend erweitert. — Klin. Diagnose: Tuberculosis peritonei (Phthisis pulm.). — Sonstige Bemerkungen: Pankreas accessorium 10 cm unterhalb der Flexura duodeno-jejunalis.

69. Jahr der Veröffentlichung: 1906. — Autor: Geiser. — Quelle: Diese Arbeit, Fall VI, Sekt.-Nr. 120, 1891. Alter: W., 87 J. — Sitz des Carcinoms: In der Mitte der Pars inferior eine handtellergroße Ulceration, welche die ganze Darmwand durchbrochen hat und in eine pflaumengroße Höhle hinter der Wurzel des Mesenteriums sich fortsetzt, Ränder derb. — Mikroskopisch: Krebssaft der Lebermetastasen zeigt große Zylinderzellen mit ovalem Kern, manche Zellen keulenförmig. — Metastasen: Leber, carc. Thrombose einer Lebervene, rechte Lunge, Carc. und Vereiterung der retroperitonealen Drüsen. — Ikterus: Kein Ikterus. — Hydrops vesic. fell.: Bedeutend erweitert. — Duct. Wirsung.: Über bleistiftdick. — Klin. Diagnose: Carcinosis.

70. Jahr der Veröffentlichung: 1906. — Autor: Geiser. — Quelle: Diese Arbeit, Fall VII, Sekt.-Nr. 287, 1894. — Alter: M., 81 J. — Sitz des Carcinoms: In der Wurzel des Mesenteriums ein Tumor (faustgroß) mit der Pars inf. fest verwachsen, mehr als 5 Frankstück großes Geschwür im Duodenum bildend. (Übergreifen auf das Pankreas).

— Mikroskopisch: Submucöse Partie der Pars inf. ergibt zahlreiche große, meist zylindrische Zellen. Knoten der Leber zeigt Haufen und schlauchartige Anordnung von Zylinderepithel. — Metastasen: Leber, portale Drüsen, Peritoneum. — Ikterus: Kein Ikterus. — Cholelithiasis: 6 erbsengroße maulbeerähnliche Steine. — Hydrops vesic. fell.: Kleinapfelgroß. — Duct. choled.: Choledoch. bleistiftdick. — Pankreas: Sehr atrophisch, nur in der Gegend des Kopfes verliert es sich in den Tumor. — Klin. Diagnose: Emphysema pulm. Bronchitis chronica. Degeneratio cordis.

71. Jahr der Veröffentlichung: 1906. — Autor: Geiser. — Quelle: Diese Arbeit, Fall VIII, Sekt.-Nr. 240, 1896. — Alter: W., 68 J. — Sitz des Carcinoms: 1 cm unter der Papille beginnend ein 5 Frankstück großes Geschwür mit aufgeworfenen, sehr derben Rändern. Am obern Rand setzt sich die Masse in die Wurzel des Dünndarmgekröses fort, rechts vom Beginn des Jejunums. — Metastasen: Carc. des Pankreaskopfes, Peritonitis carcinomatosa der Plica Douglasii. — Ikterus: Kein Ikterus. — Cholelithiasis: Keine Steine. — Magen: Nie Erbrechen (außer ante Exitum). Spuren von HCl. Hefezellen. Keine Milchsäure, Magen sehr groß ($2^1/_2$ l fassend). — Klin. Diagnose: Carc. ventriculi? Magenverschluß. — Sonstige Bemerkungen: Pars sup. und desc. duodeni erweitert, Pylorusring 9,5 cm. Tumor palpabel, dann verschwunden, dann wieder palpabel.

Es sei mir noch gestattet, meinem verehrten Lehrer und Chef, Herrn Professor Ed. Kaufmann für die Anregung zu dieser Arbeit und das fördernde Interesse, sowie für die gütige Überlassung der Abbildungen herzlich zu danken.

---

1) L. Müller, Ein Fall von Duodenalcarcinom mit Enteroanastomose usw., Diss., München 1904, ist, was die Lokalisation anbetrifft, ungenügend beschrieben, deshalb hier nicht verwertet.